Vision - Vision binoculaire Strabisme

Demet YUKSEL MD PhD

Cliniques Universitaires Saint-Luc, U.C.L.

Institute of Neuroscience (IoNS)

Partie 1 : VISION

- Vision centrale
- Vision périphérique
- Voies visuelles
- Vision binoculaire
- Amblyopie
- Déficiences visuelles
- Voir-Comprendre-Regarder
- Mouvements oculaires

Normal Vision

ŒIL~appareil photo

Faisons la comparaison avec un appareil photo

(objectif, diaphragme, chambre noire et pellicule) :

*__la cornée__ **:** « hublot » transparent, elle est l'une des lentilles de « l'objectif » de l'œil

*__l'iris__ joue le rôle du diaphragme, grâce à la pupille, dont le diamètre varie en fonction de la lumière

*__le cristallin__ **:** autre lentille de « l'objectif » de l'œil. Sa forme varie, permettant ainsi «la mise au point» loin-près (accommodation)

*__la cavité vitréenne__ joue le rôle d'une chambre noire

*__la rétine__ est la « pellicule » de l'œil. Elle transforme l'énergie lumineuse en énergie électrique; cette dernière sera acheminée vers le cerveau via le nerf optique

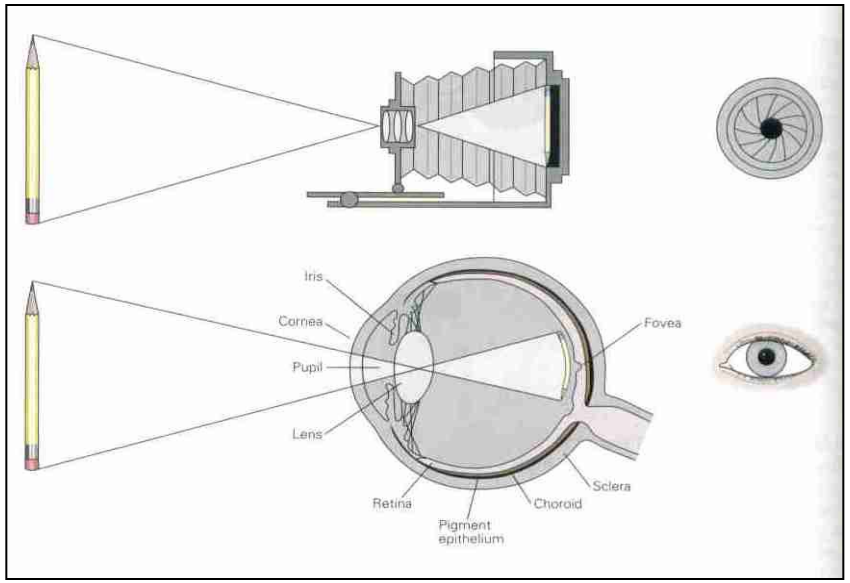

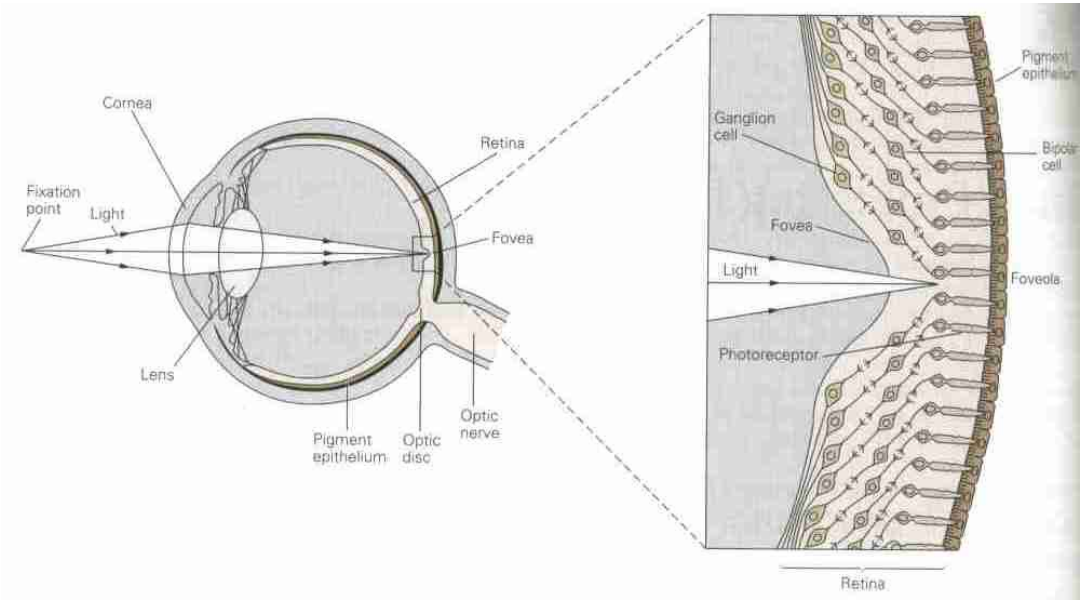
Cornea
Retina
Fixation point
Light
Fovea
Lens
Pigment epithelium
Optic disc
Optic nerve
Ganglion cell
Fovea
Light
Photoreceptor
Foveola
Retina

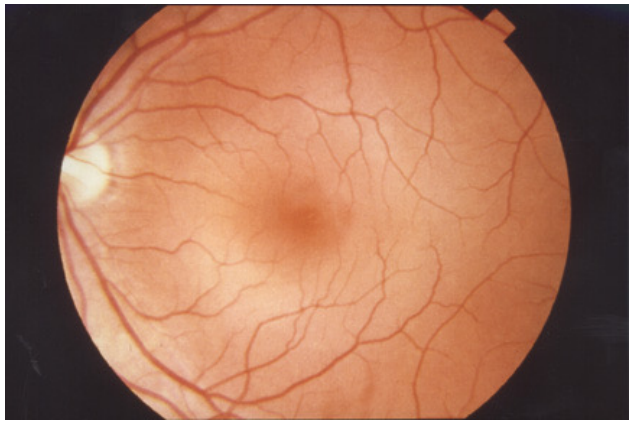

Développement
par stimulation visuelle normale

AV centrale = FOVEA

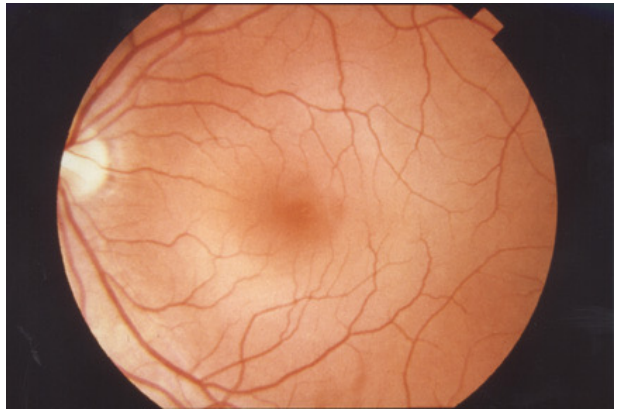

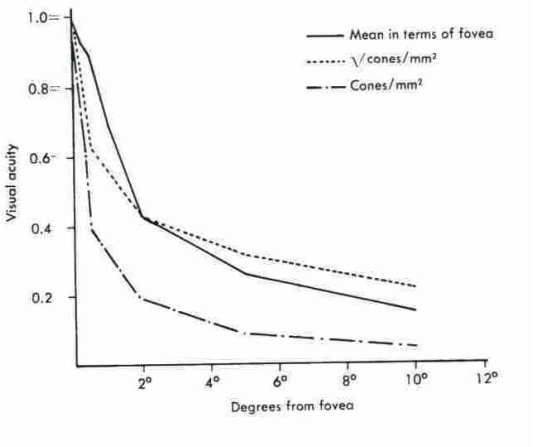

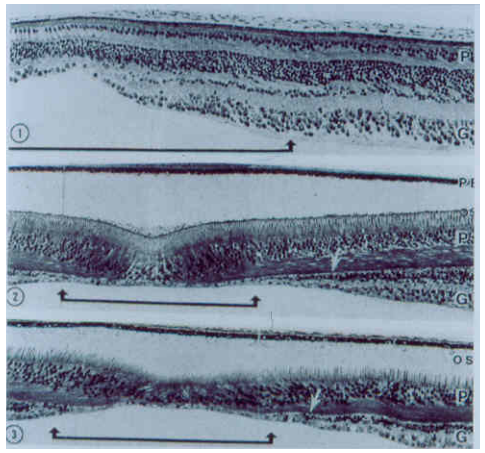

Fixation stable

Zone maculaire

zone centrale de la rétine caractérisée par une concentration maximale de cônes assurant l'acuité visuelle maximale en éclairage diurne

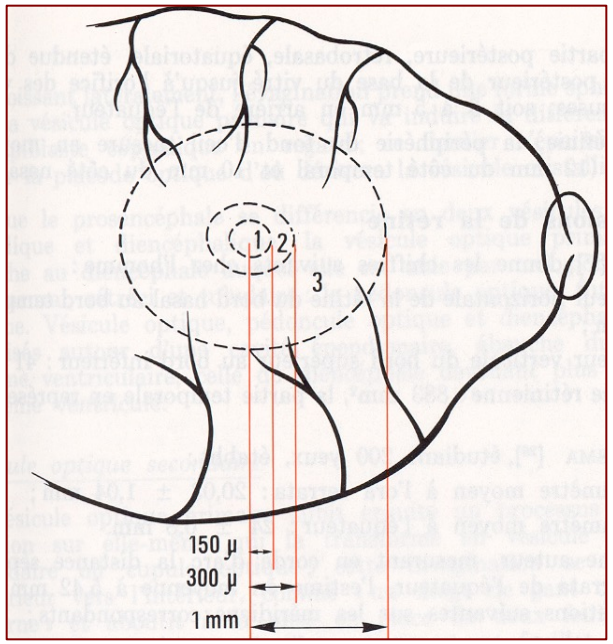

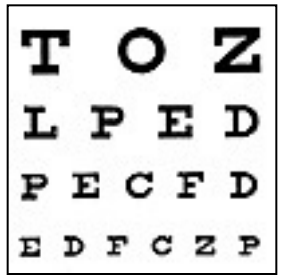

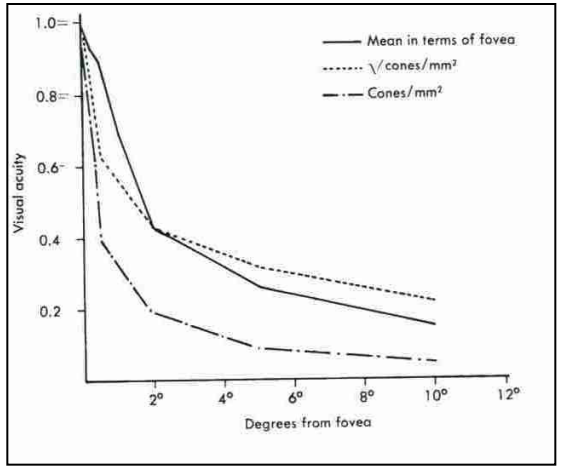

- Fovéola (1)
- Zone avasculaire (2)
- Fovéa (3)

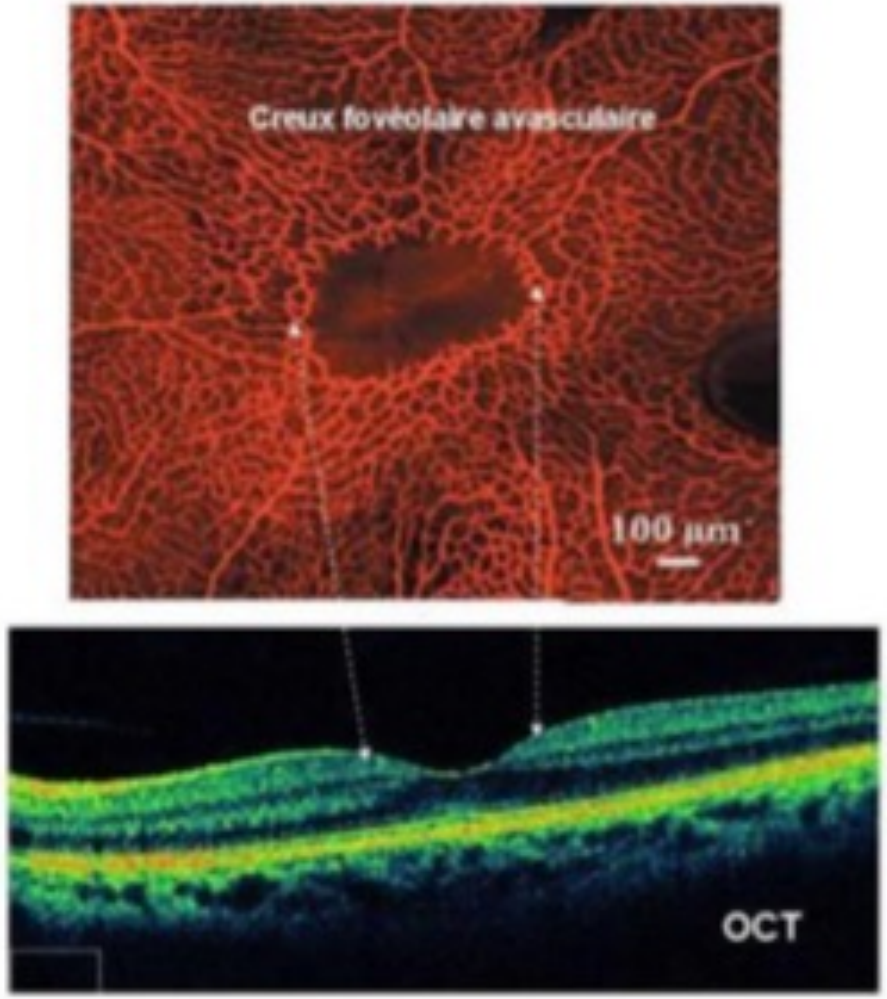

D'après Provis et al. Arch Ophthalmol, 2008 126: 507-511

Figure IV-13

Subdivision fonctionnelle de la macula en trois secteurs grâce à leur stimulation spécifique

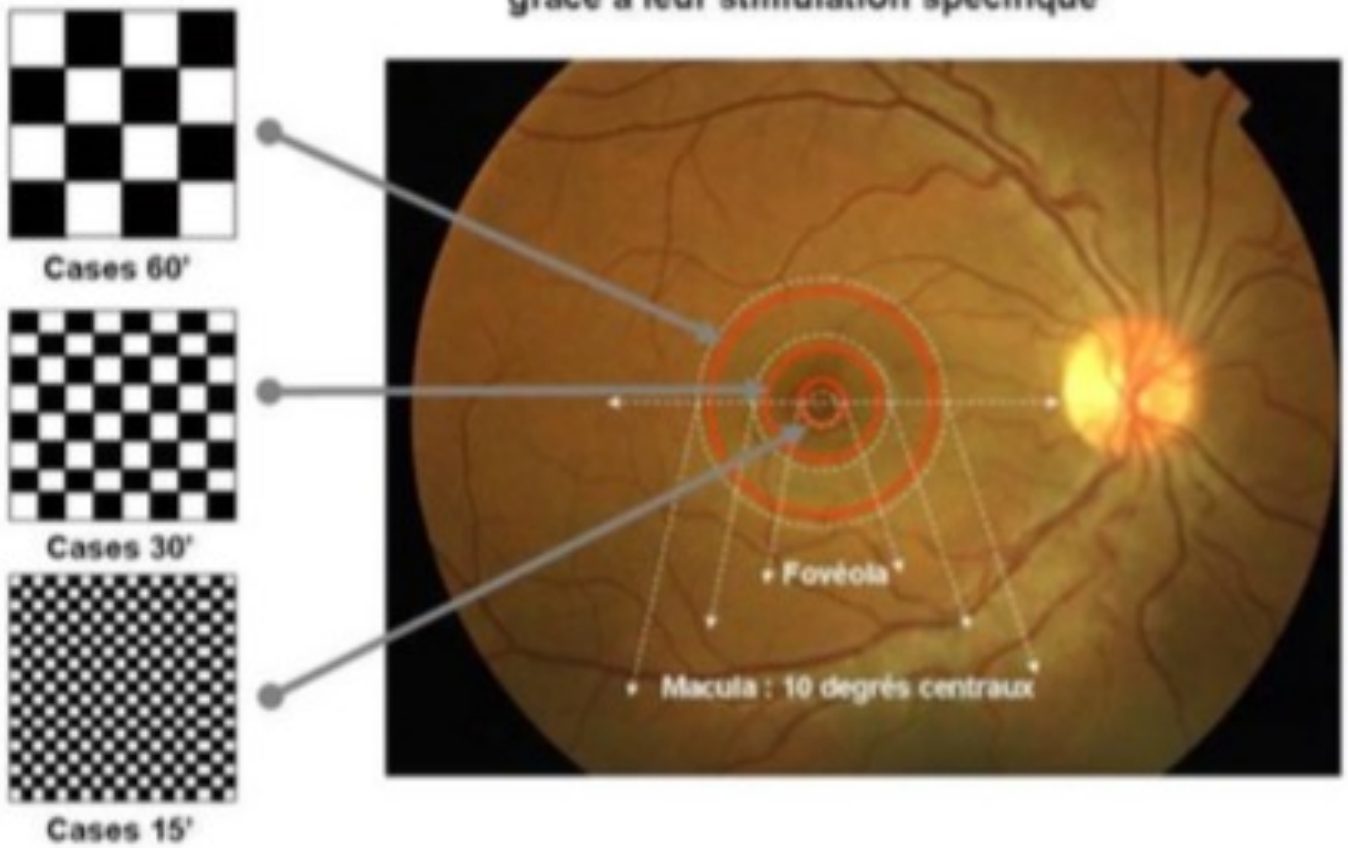

Damiers vus sous un angle de 15 degrés

Figure IV-16

Acuité visuelle centrale

de loin à 5 m
de près à 30 cm



ŒIL~ Champ visuel

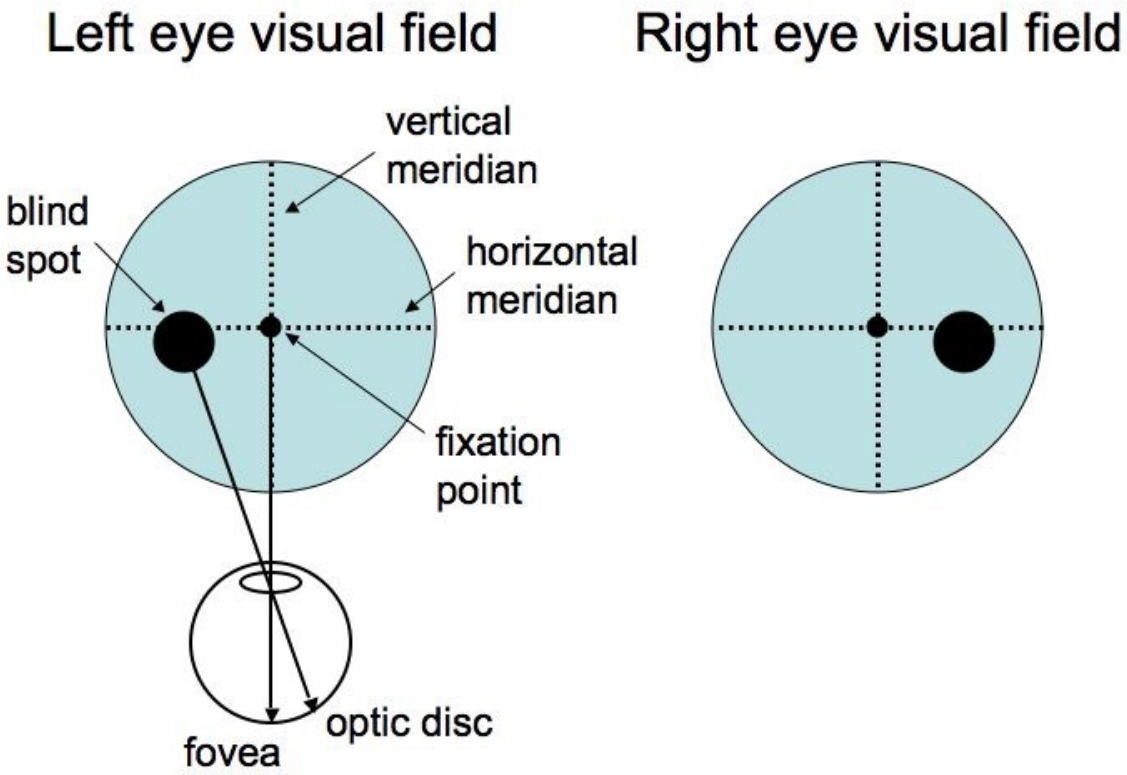

•Le **scotome**, lacune dans le champ visuel d'un ou des deux yeux, central ou périphérique. Il correspond à une lésion de la rétine ou du nerf optique, de toute façon à une lésion pré-chiasmatique.

•Les **hémianopsies**, il s'agit de la perte de la vision dans la moitié du champ visuel. C'est donc un déficit visuel bilatéral supprimant tout ou partie d'un hémichamp. Malgré l'importance parfois du déficit, l'acuité visuelle centrale n'est pas altérée, elle peut en effet être méconnue du patient.

- *Bitemporales* : il s'agit le plus souvent d'une atteinte chiasmatique (tumeur hypophysaire)

- *Latérales homonymes* : elles traduisent toujours une lésion rétro-chiasmatique des voies optiques (souvent hémisphériques). La lésion est toujours du côté opposé à l'hémianopsie

- *Quadranopsies* : sont en fait des hémianopsies en quadrant supérieur ou inférieur, ayant les mêmes significations que ces dernières

Périmétrie dynamique et statique



œil gauche

œil droit

Vision centrale : normale - Vision périphérique : déficiente
Sujet S. 27 ans atteint de rétinopathie pigmentaire (RP)
Fond d'œil droit et champ visuel Goldmann correspondant

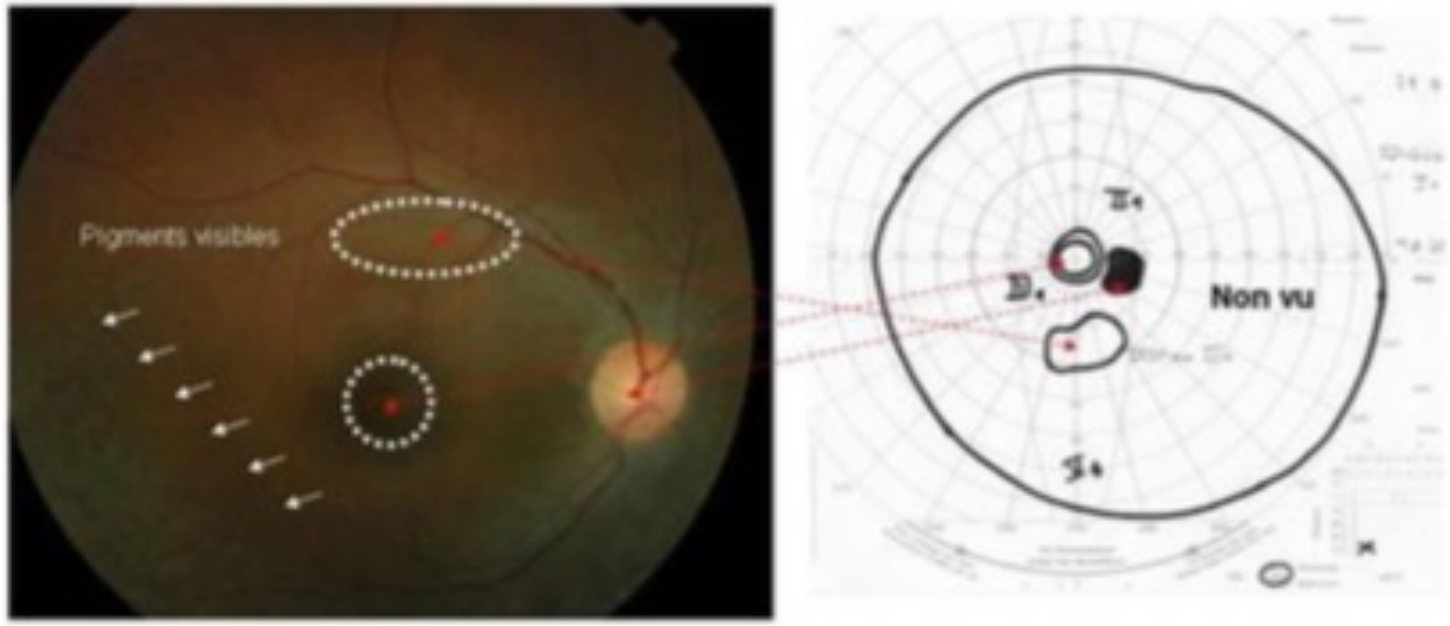

Figure IV-18

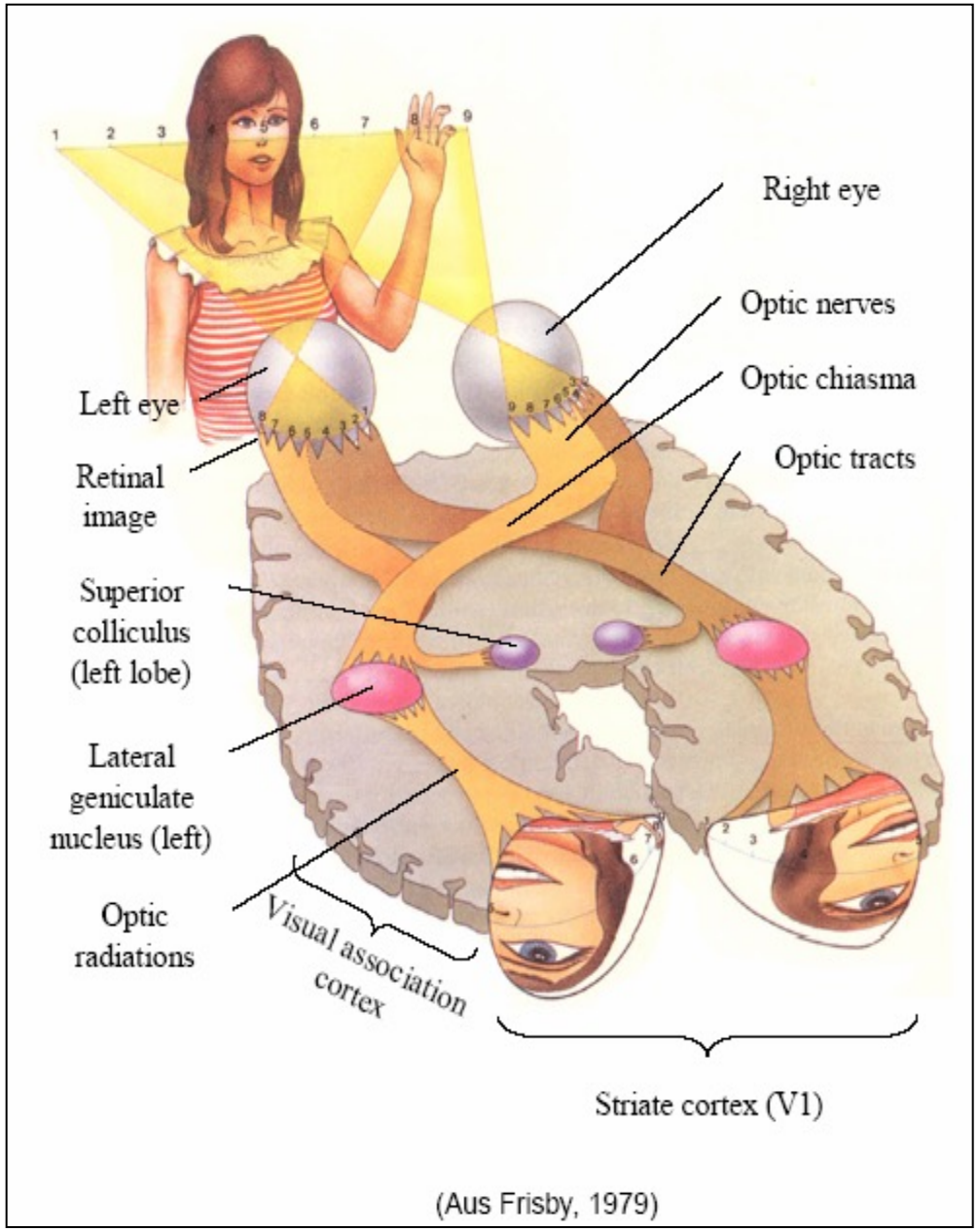

(Aus Frisby, 1979)

L'image rétinienne est
une inversion du champ visuel

Représentation
du champ visuel droit
vers les voies optiques gauches

Magnification
de l'information maculaire
au niveau cortical

Cortical Topography

Cortical magnification

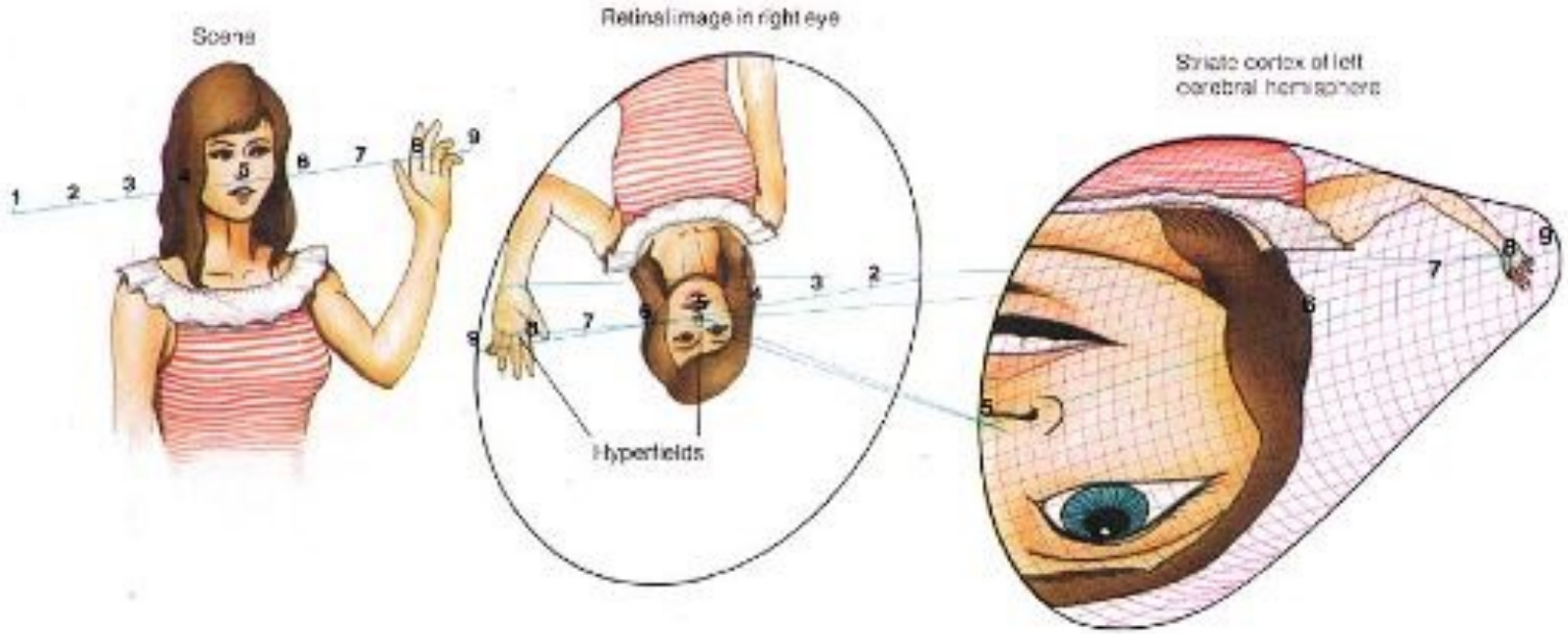

Cortical magnification

Retinal image

Cortical map

Vision binoculaire

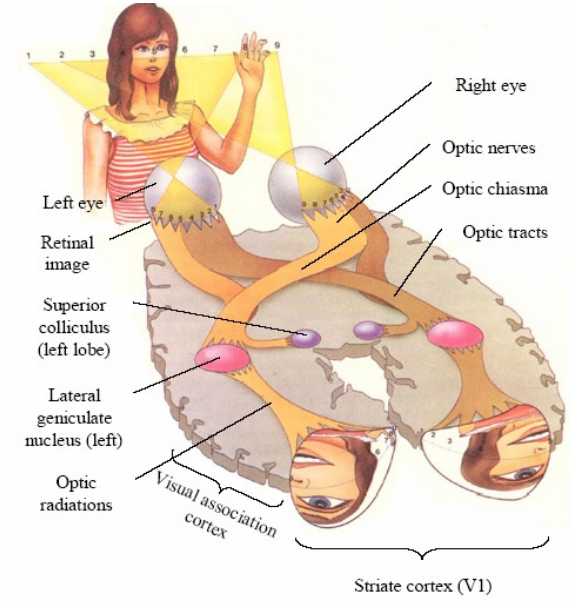

(Aus Frisby, 1979)

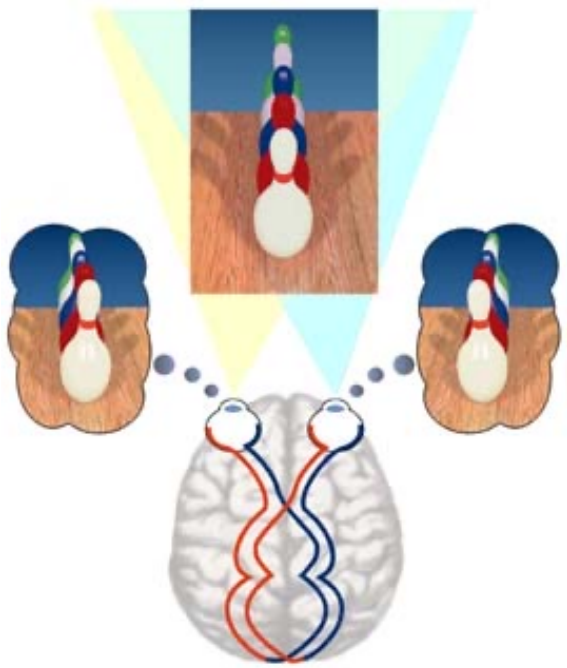

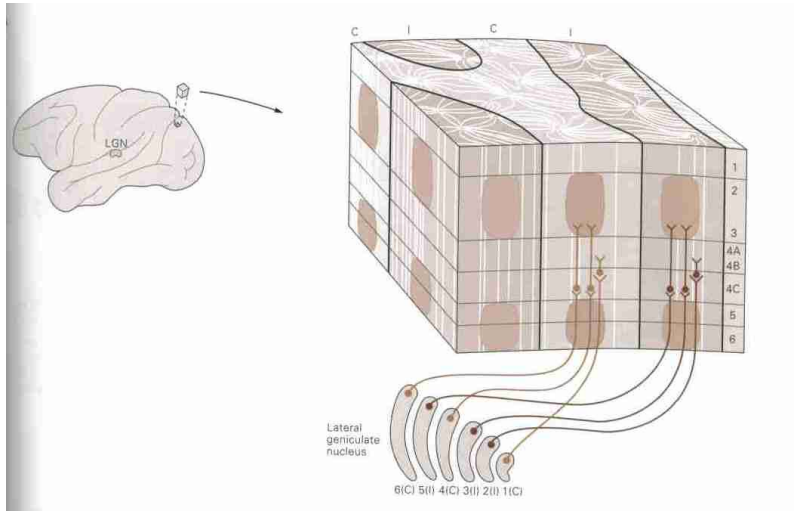
LGN
C
I
C
I
1
2
3
4A
4B
4C
5
6
Lateral geniculate nucleus
6(C) 5(I) 4(C) 3(I) 2(I) 1(C)

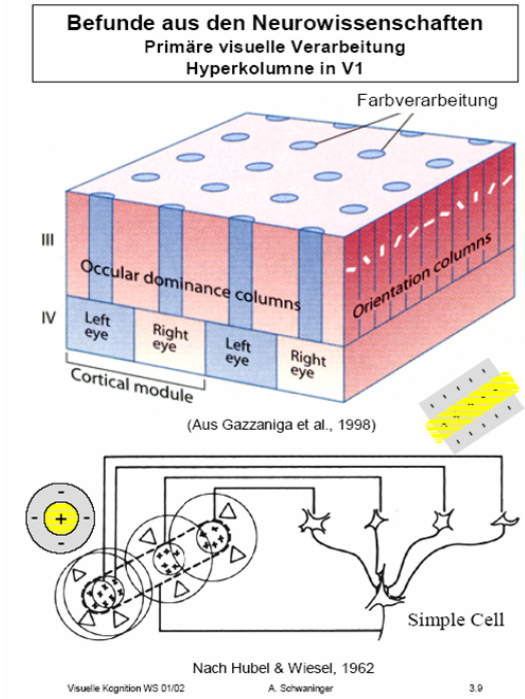
Befunde aus den Neurowissenschaften
Primäre visuelle Verarbeitung
Hyperkolumne in V1
Farbverarbeitung
III
IV
Occular dominance columns
Orientation columns
Left eye
Right eye
Left eye
Right eye
Cortical module
(Aus Gazzaniga et al., 1998)
Simple Cell
Nach Hubel & Wiesel, 1962
Visuelle Kognition WS 01/02
A. Schwaninger
3.9

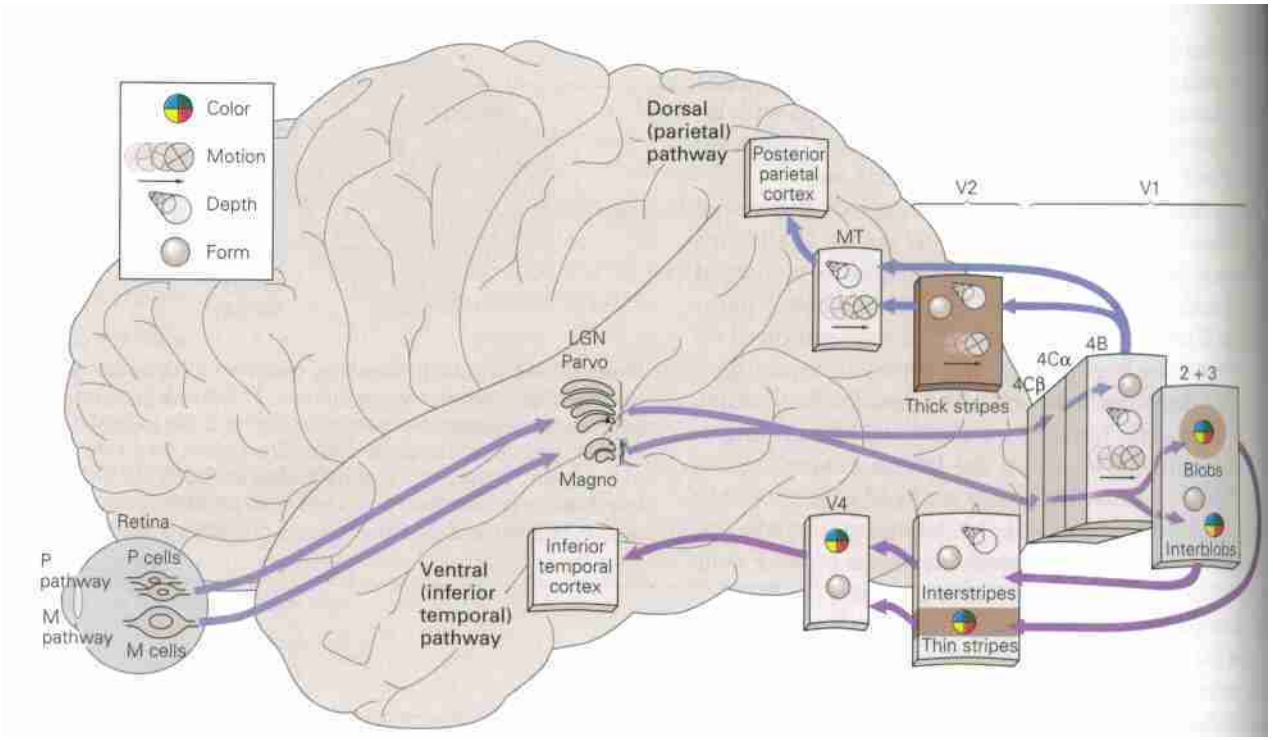

Neuroscience *Fifth Edition(Sinauer)*
Neuroanatomy through clinical cases *Secind Edition (Sinauer)*

Eso → Ortho

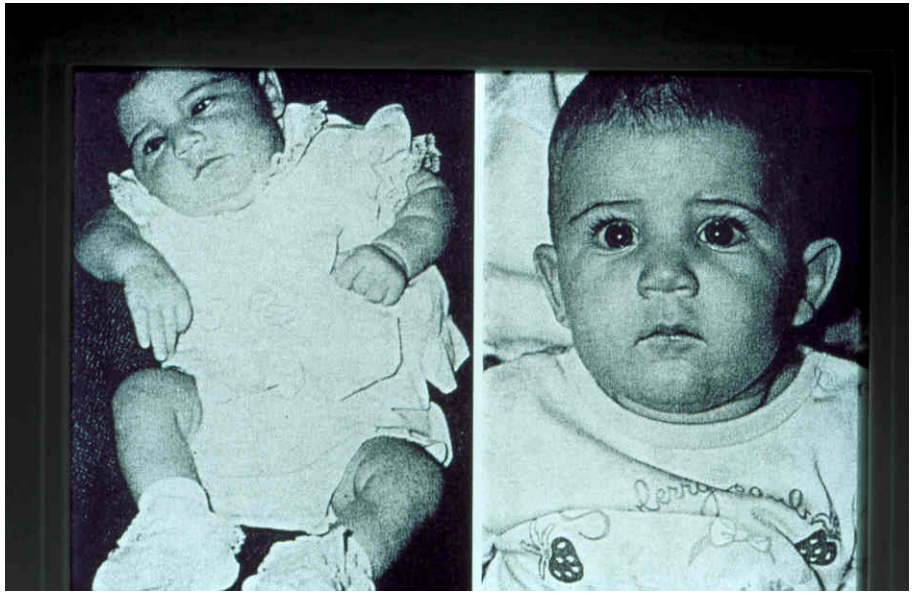

Ortho → Eso

Myopie

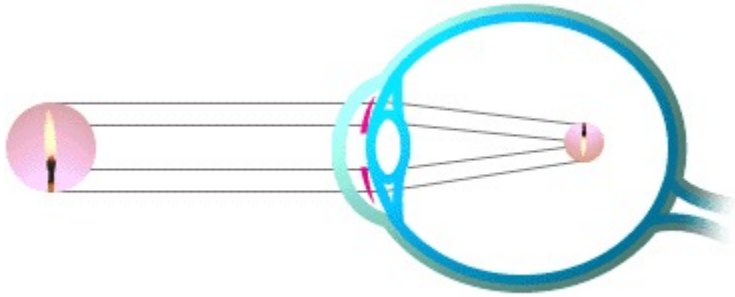

Cataract

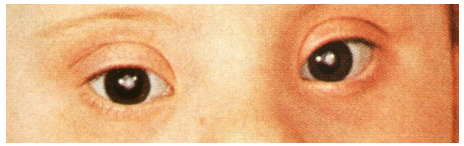

Rétinite pigmentaire



Dégénération maculaire liée à l'âge

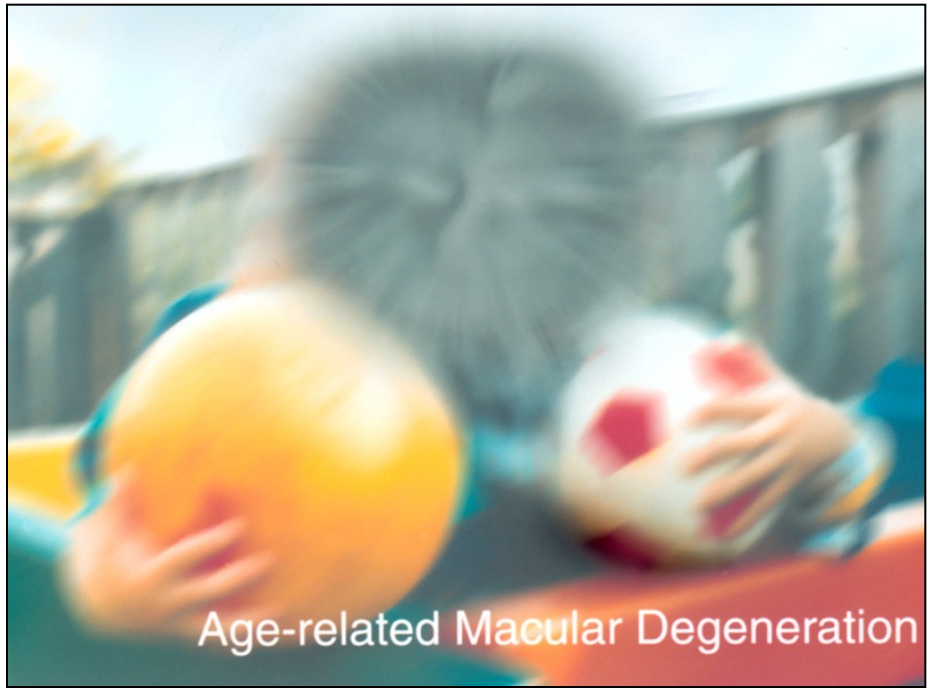

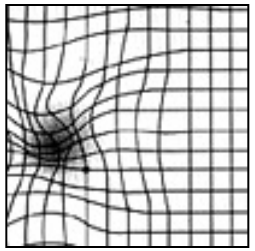

Rétinopathie diabétique

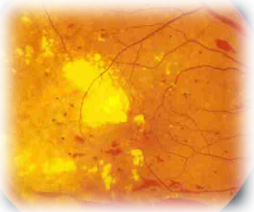

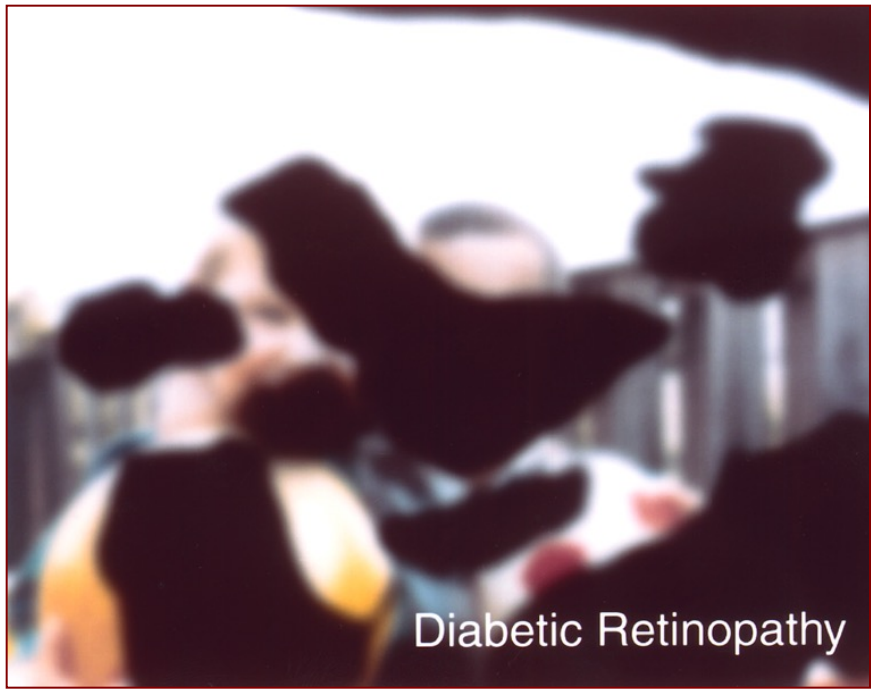

Glaucome

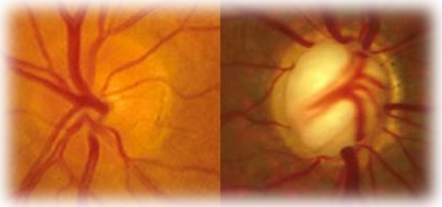

Site de la Ligue Braille : www.liguebraille.be

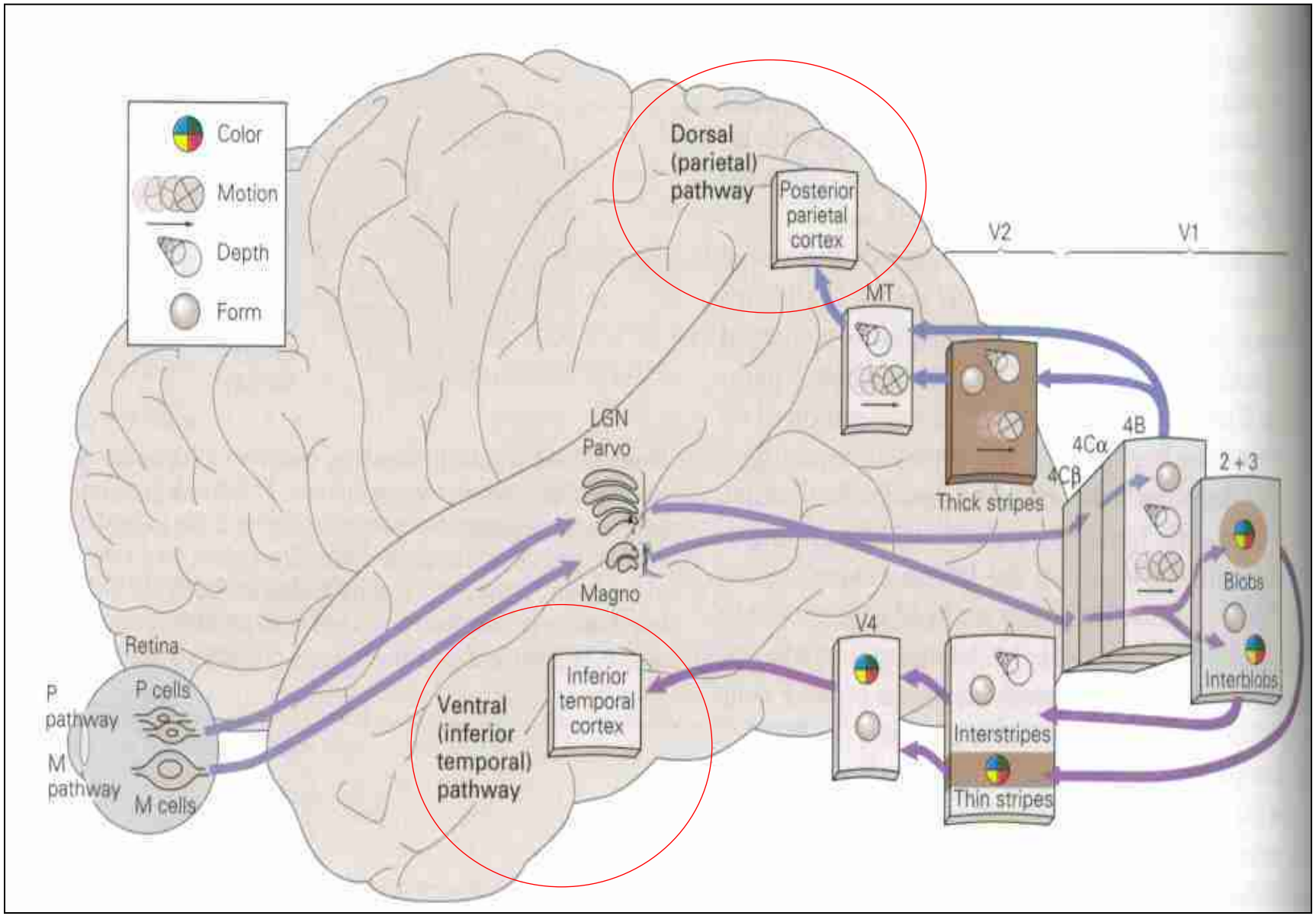
Color
Motion
Depth
Form
Dorsal (parietal) pathway
Posterior parietal cortex
V2
V1
MT
Thick stripes
4B
4Cα
4Cβ
2 + 3
Blobs
Interblobs
LGN
Parvo
Magno
V4
Interstripes
Thin stripes
Retina
P pathway
M pathway
P cells
M cells
Ventral (inferior temporal) pathway
Inferior temporal cortex

Voie DORSALE

Cortex pariétal postérieur

(traitement spatiaux)

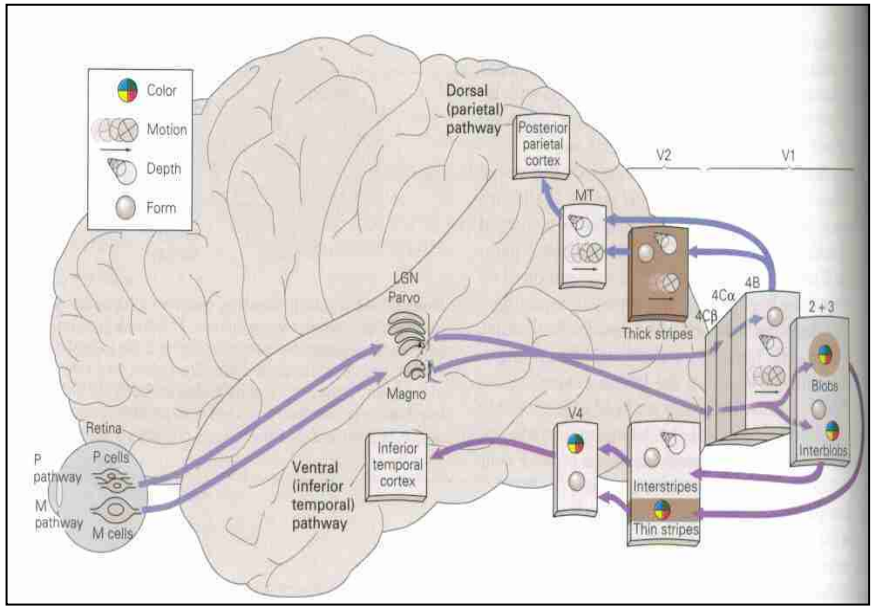

« WHERE » pathway

spatial awareness
attention
movement
depth
planning

« WHAT » pathway

object recognition
contrast contour color perception
shape

Voie VENTRALE

Cortex temporal inférieur

(traitement de reconnaissance visuelle)

2 voies parallèles:
Magnocellulaire (voie dorsale)
Parvocellulaire (voie ventrale)

Stimulus	**M cellules** (magni-larges) Champs récepteurs larges	**P cellules** (parvi-petites) Champs récepteurs petits
Couleur	Non	Oui(R/V, B/J) -> **« couleur »**
Luminance	haute -> **« formes grossières »**	basse
Fréquence spatiale	basse	haute -> **« forme »**
Fréquence temporelle	haute -> **« mouvement »**	basse

VOIR

voies afférentes

COMPRENDRE (gnosie)

aires associatives + mémoire + attention

REGARDER (praxie)

oculomotricité

Voie dorsale du mouvement “occipito-pariétale”
(extension de la voie magnocellulaire)
Voie ventrale des formes et couleurs “occipito-temporale”
(extension de la voie parvocellulaire)

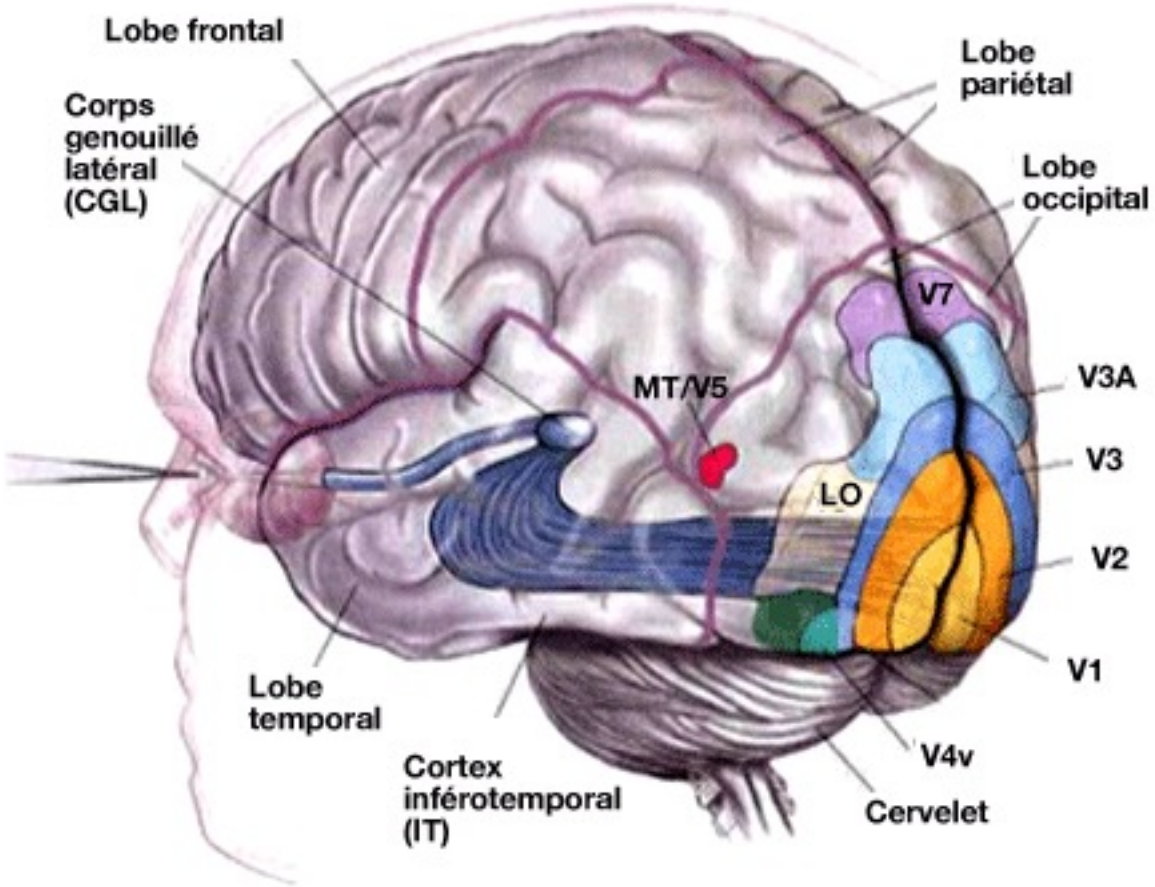

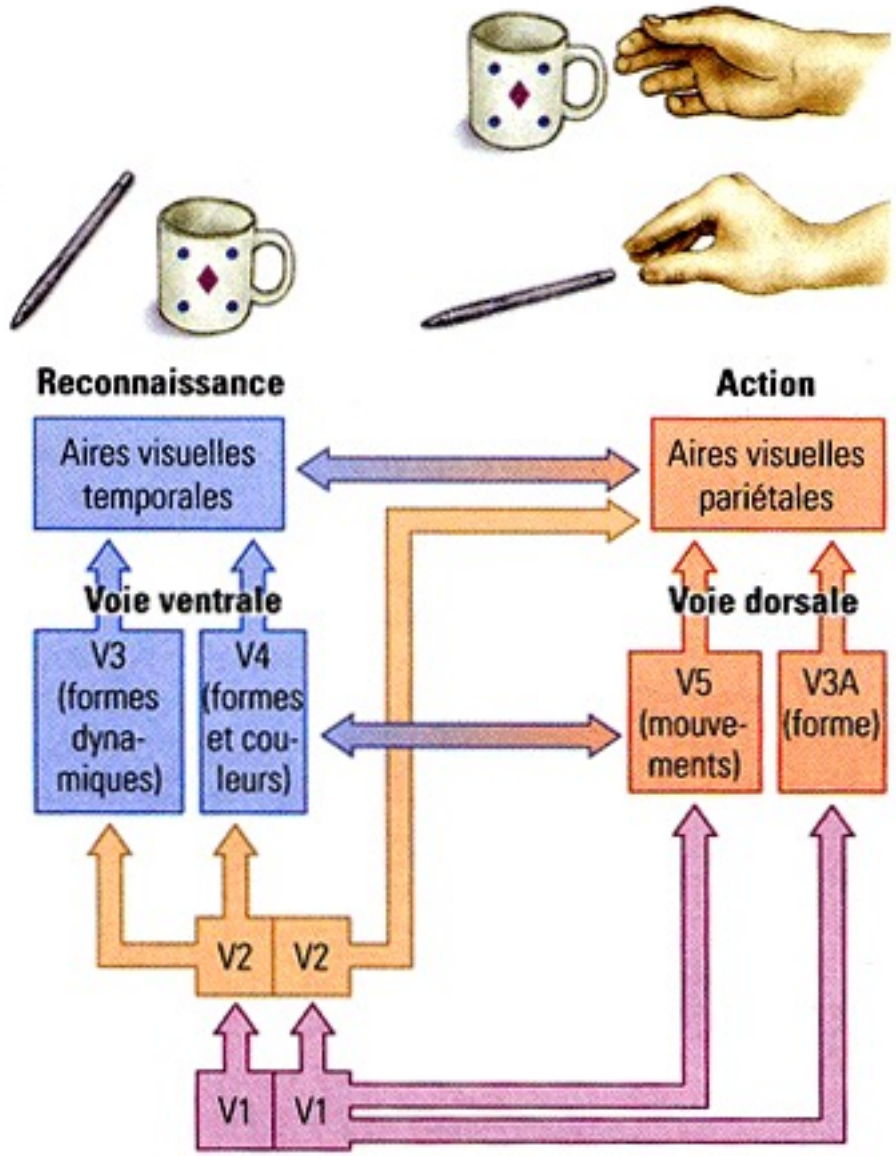
Reconnaissance
Action
Aires visuelles temporales
Aires visuelles pariétales
Voie ventrale
Voie dorsale
V3 (formes dyna-miques)
V4 (formes et cou-leurs)
V5 (mouve-ments)
V3A (forme)
V2
V2
V1
V1

Vision



Visual Fixation

= Foveal vision

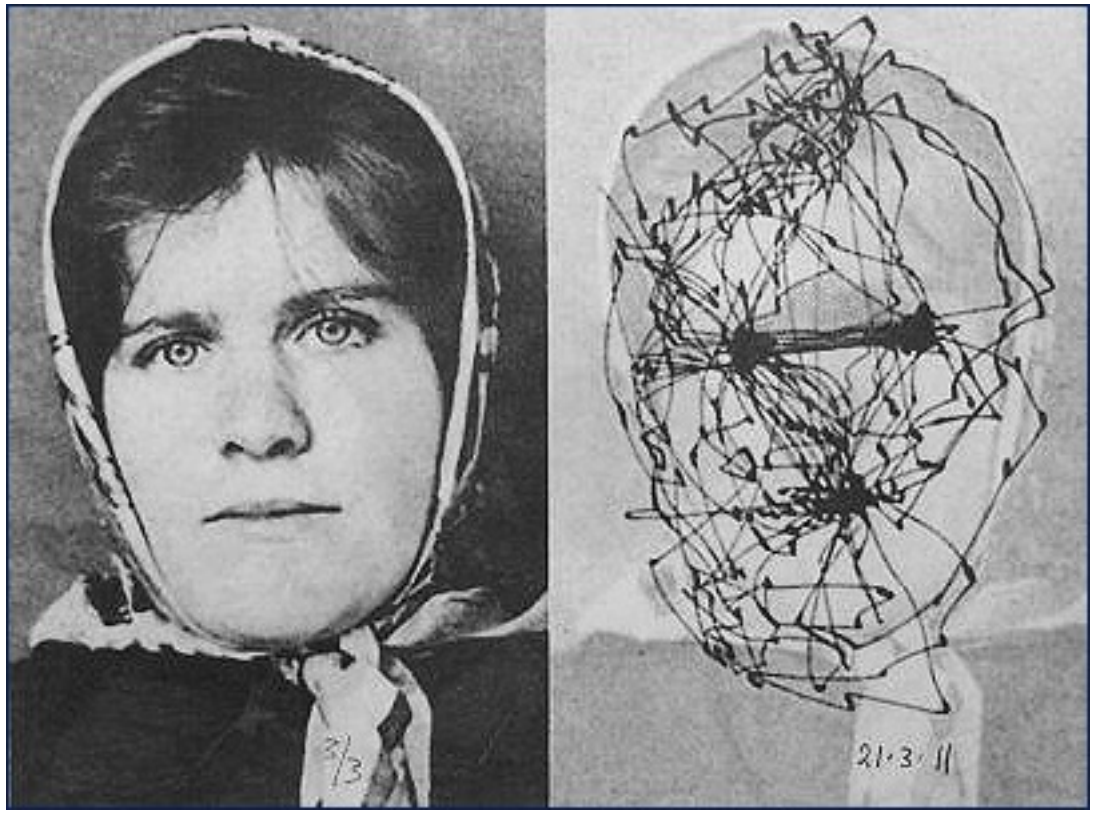
3/3
21·3·11

Fix

Le commencement de toutes les sciences, c'est l'étonnement de ce que les choses sont ce qu'elles sont .

Saccades → shift gaze



- rapid eye movements (>200°/s)
- latency (120msec)
- triggered by retinal position error (P_E)
- no visual feedback
- weak visual perception during saccades

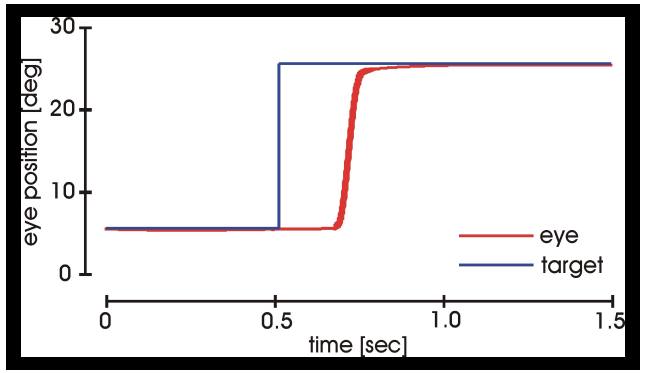

Smooth Pursuit → stabilize gaze



- slow eye movements (<50°/s)
- latency (100msec)
- triggered by retinal velocity error (R_S)
- controlled by visual feedback
- good visual perception during pursuit

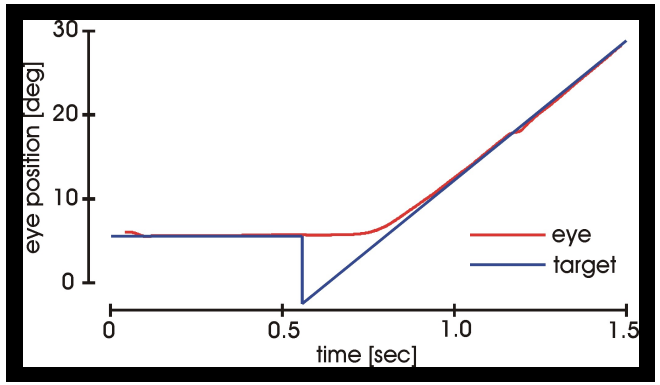

Vergence → gain binocular vision

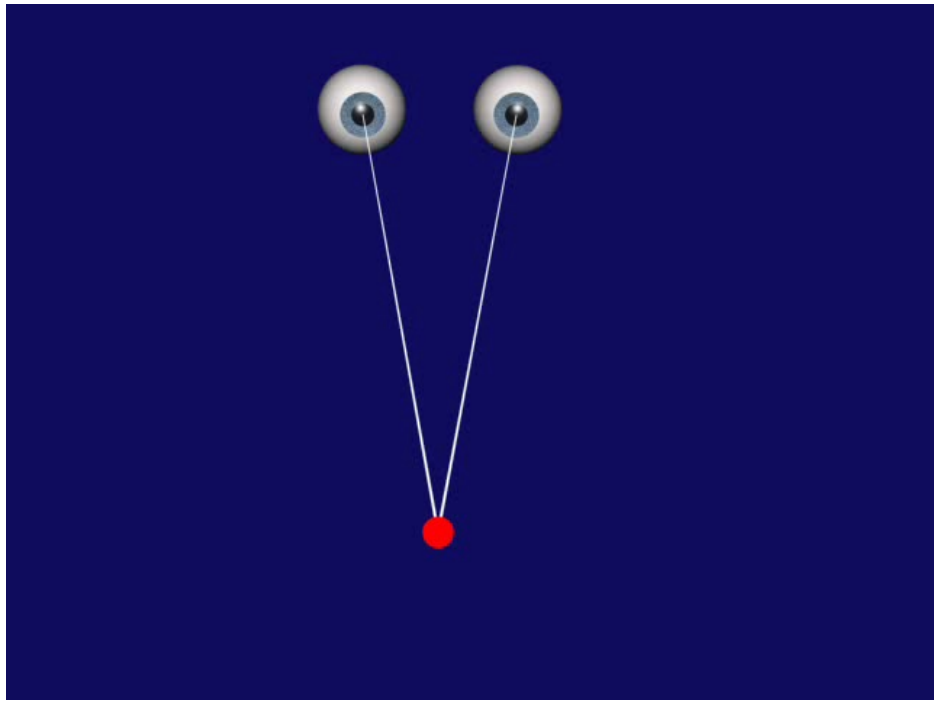

- disconjugate eye movements
- triggered by disparity between both eyes
- controlled by visual feedback
- Aim to keep target on the fovea of both eyes

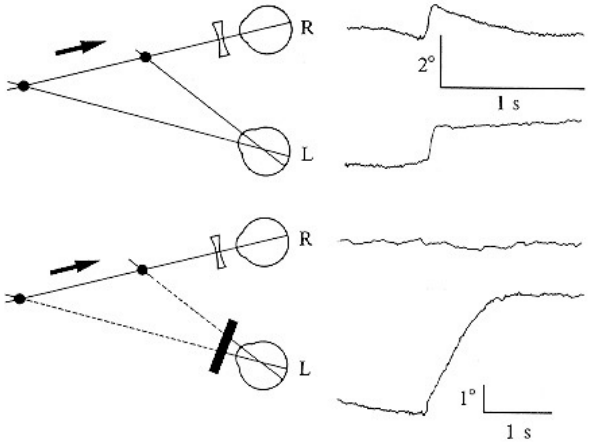

de Brouwer, Yuksel, Blohm, Missal and Lefèvre
J Neurophysiol, 87:1646-1650, 2002



Fixation
Smooth pursuit
Saccades

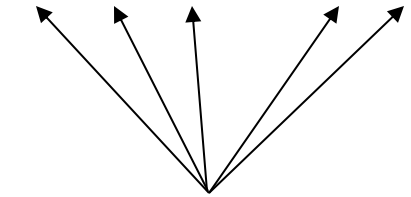

catch-up saccades

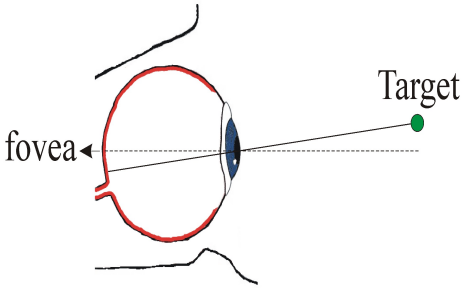

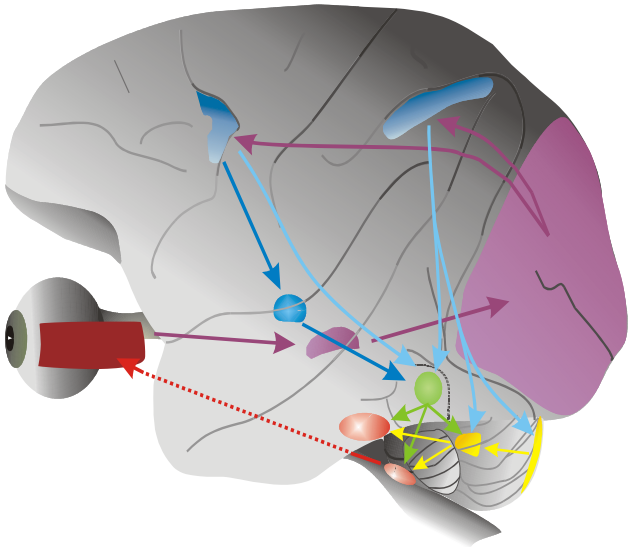

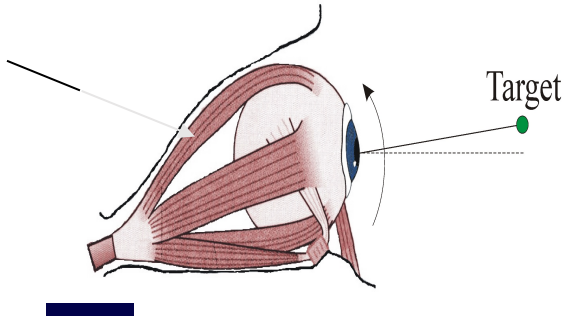

Sensory processing

Motor command

Central processing

DEFICIENCE VISUELLE

Toujours à évaluer à partir du meilleur œil après correction:

- la mesure de *l'acuité visuelle* (aptitude que possède un œil pour apprécier les détails)
- l'état du *champ visuel* (espace qu'un œil immobile peut saisir)

- + vision de près
- + vision des couleurs
- + vision nocturne

- Une même déficience visuelle peut aussi avoir des retentissements différents selon qu'elle est :

* congénitale ou acquise
* précoce ou plus tardive
* isolée ou associée à d'autres pathologies

Plusieurs façons de « mal voir »

- **Vision totale mais floue** : la perception d'une personne atteinte de cataracte ressemble à celle que l'on peut avoir à travers un verre dépoli (contrastes peu perceptibles, distances mal appréciées, absence de perception du relief, couleurs atténuées et intolérance à la lumière forte).
- **La vision périphérique** : ses atteintes ont pour conséquence un champ visuel extrêmement rétréci comme à travers un tube. C'est le cas de la personne atteinte de rétinite pigmentaire qui ne peut voir que ce qu'elle fixe et plus rien autour : elle pourra lire des caractères suffisamment petits mais sera très gênée dans ses déplacements.
- **La vision centrale** : ses atteintes se traduisent par une tache sur une zone limitée du centre de la rétine ; elles provoquent une altération de la vision des détails et des couleurs. En revanche, les personnes atteintes conservent une bonne perception de l'espace et du mouvement.
- D'autres phénomènes accompagnant la déficience visuelle peuvent avoir des conséquences défavorables sur la vision :
- le **trouble du réflexe de fixation ou nystagmus**
- **l'intolérance à la lumière ou photophobie**
- la **mauvaise vison des couleurs ou dyschromatopsie**

Sévérité du handicap visuel

Malvoyance et cécité

- La limite légale est de 1/20ème malvoyance et cécité.

Malvoyance = « mal-voyant »

- la déficience visuelle moyenne : cdm à 1/20
- la déficience visuelle sévère : cdm à 3 mètres

Plus généralement, on parle de malvoyance pour toute personne dont la baisse d'acuité visuelle est responsable d'une modification de comportement et d'une perte partielle d'autonomie.

Cécité = « non-voyant »

Catégorie I :

La déficience visuelle profonde. En pratique, le sujet compte les doigts à 1 mètre.

Catégorie II :

La cécité presque totale. En pratique, le sujet voit bouger la main à 1 mètre.

Catégorie III :

La cécité absolue. Pas de perception lumineuse, à fortiori absence de l'œil.

AMBLYOPIE fonctionnelle +/- organique

Baisse de vision uni ou bilatérale suite à une déprivation visuelle anormale et/ou une interaction binoculaire anormale

pendant la période critique de développement visuel sans cause organique (+/-) décélable à l'examen clinique de l'oeil.

Celle-ci peut être réversible par des mesures thérapeutiques seulement si elles sont instaurées à temps.

(from von Noorden)

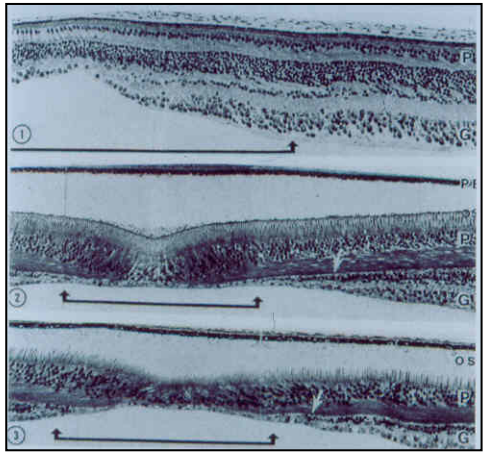

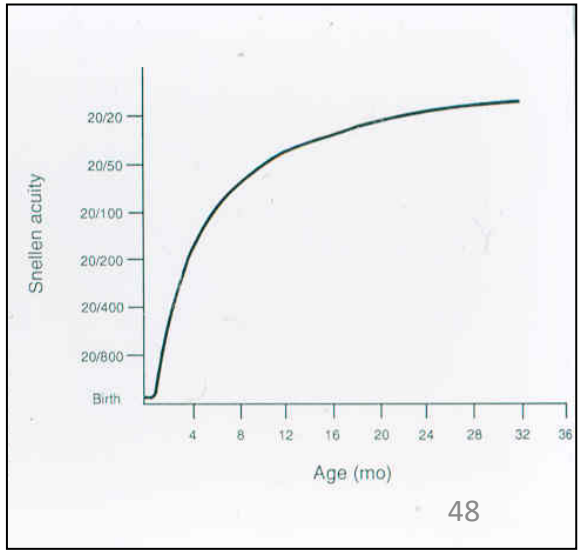

Déprivation visuelle

- Ptosis
- Troubles de milieux (amétropie non-corrigée, taie cornéenne, cataracte, hémorragie du vitré,…)

Interaction binoculaire anormale

- Strabisme
- Parésie oculomotrice
- Déprivation visuelle UNILATERALE

Uni ou bilatérale

Partielle ou complète

Avec ou sans interaction binoculaire anormale

Amblyopic Eye
Normal Eye
Normal Vision

Deprivation visuelle

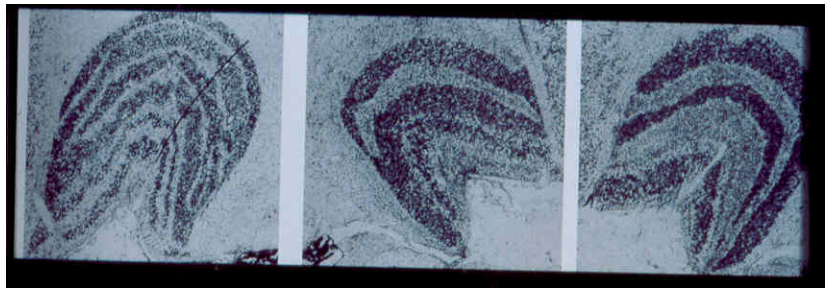

Atrophie colonne cellulaire par dominance
« Amblyopie »

-> réversible si traitée à temps, càd pendant la période de maturation visuelle

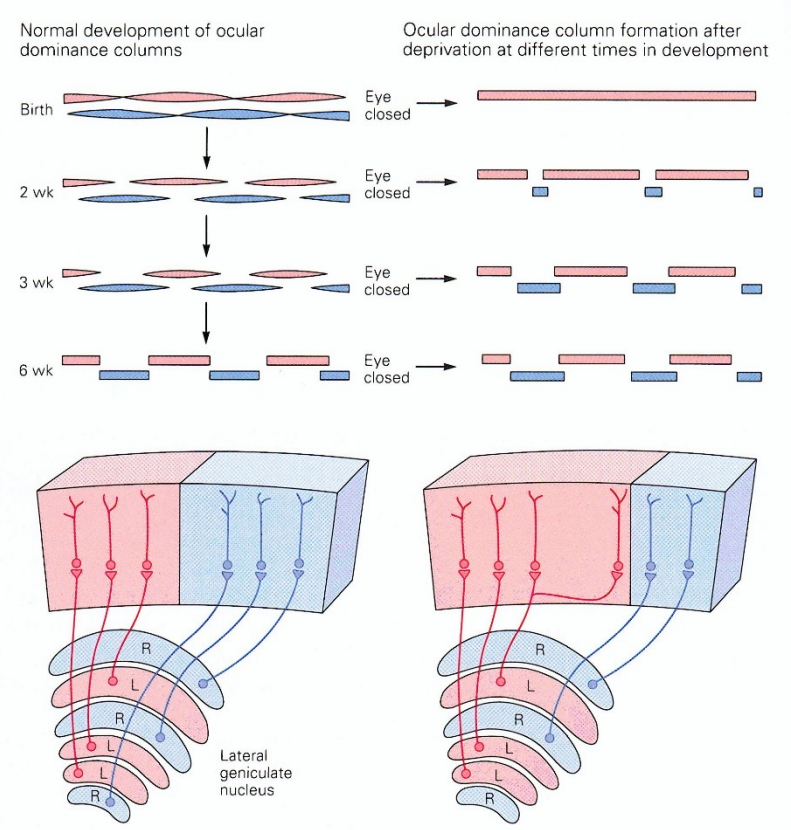

Deprivation visuelle

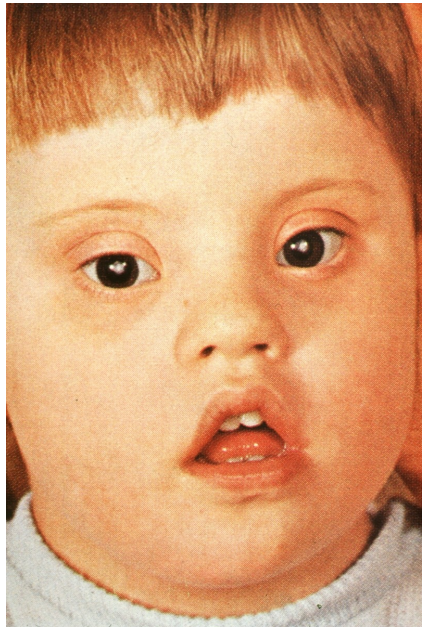

Interaction binoculaire anormale

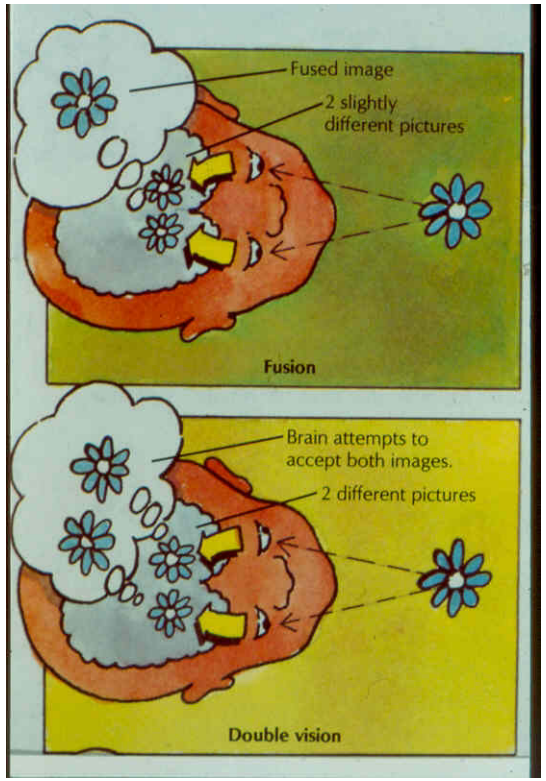

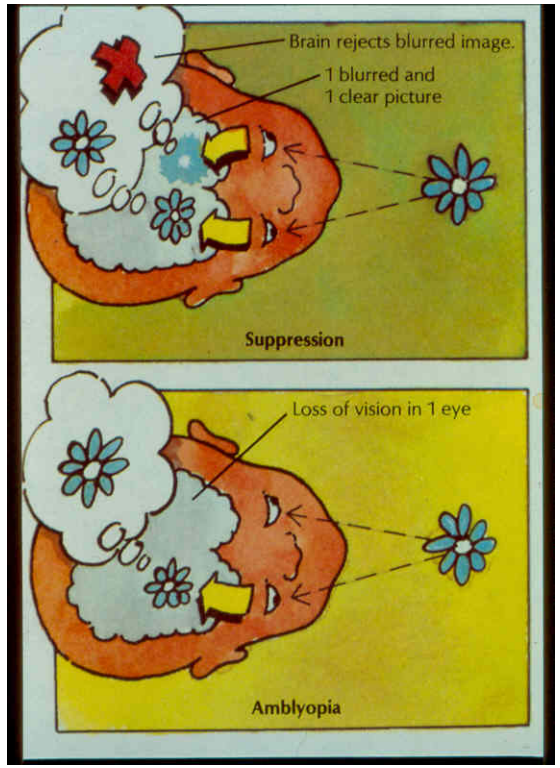

Interaction binoculaire anormale

Interaction binoculaire anormale

PREVENTION & DETECTION
de l’amblyopie fonctionnelle

Incidence : 4 à 6%

AVANT l’âge de 2 ans !

Peut être réversible si traitée à temps

Facteurs de risque

- **Histoire familiale**
- **Prematurité**
- **Anoxie néonatale**
- **Problème neurologique**
- **Tabagisme maternel**
- **Prédisposition raciale**

Inspection

- **Comportement avec l'entourage**
- **Fentes palpébrales**
- **Asymétrie faciale**
- **Périmètre crânien**
- **Taille globe oculaire**
- **Alignement - Nystagmus**
- **Torticolis**
- **Taille pupillaire**

Jouets de fixation

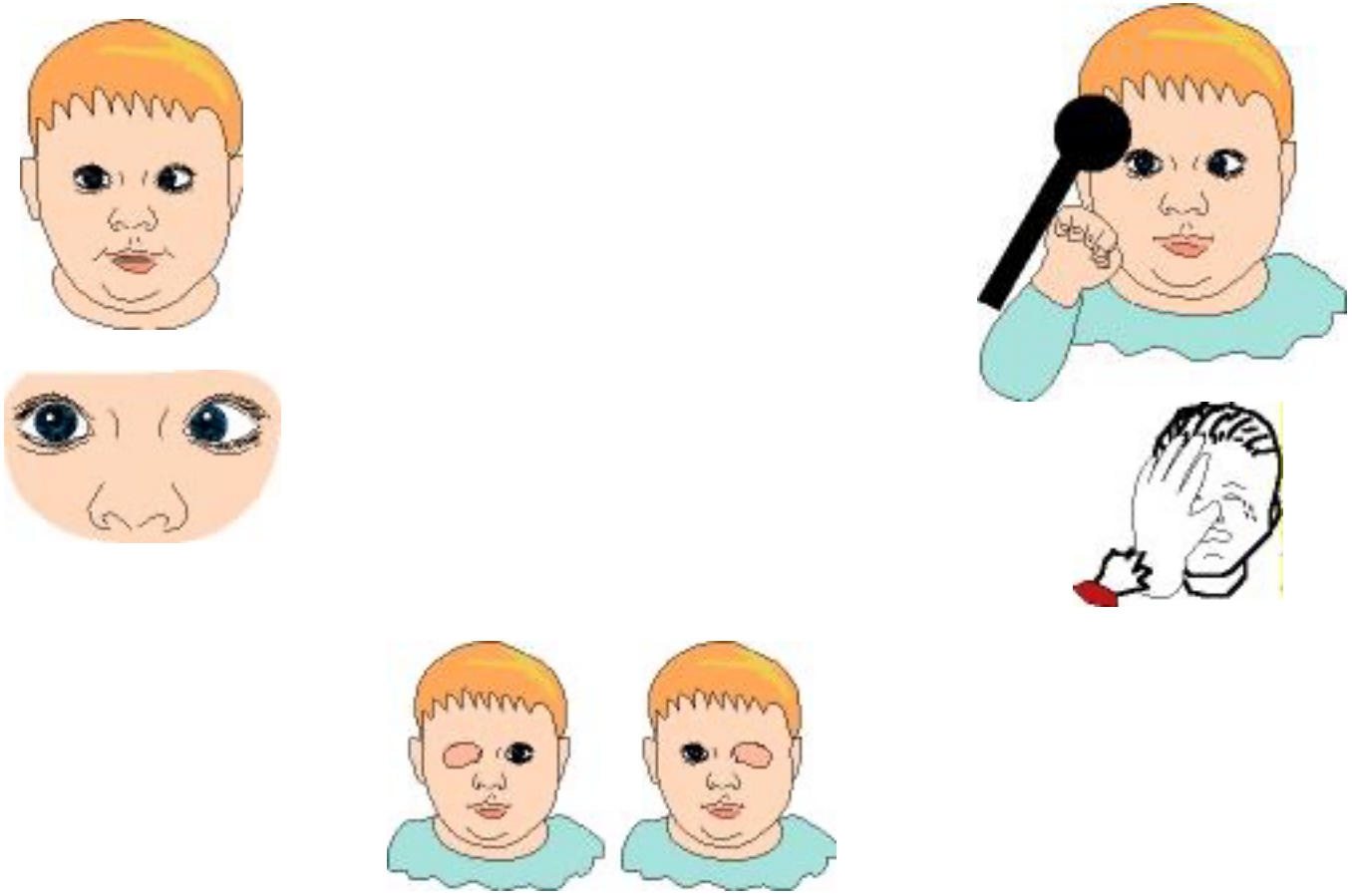

10 signes cliniques amblyogènes

Indication de prise en charge spécialisée immédiate

1. Leucocorie

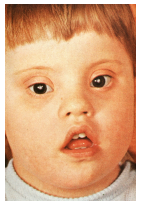

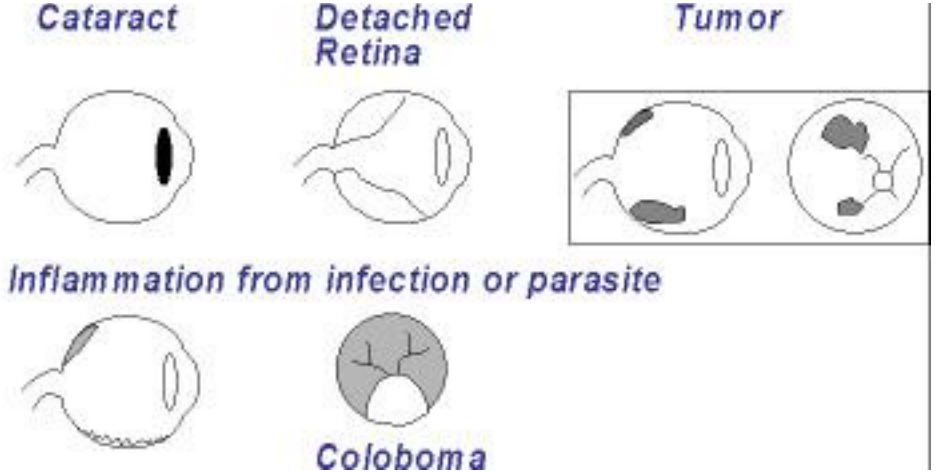

2. Ptosis

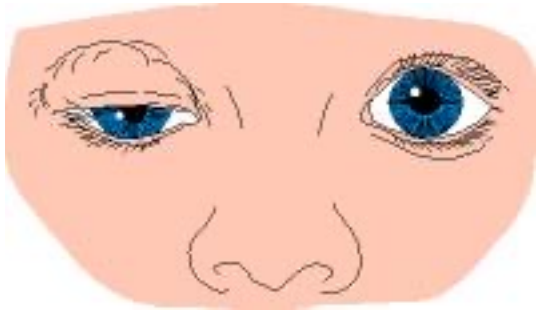

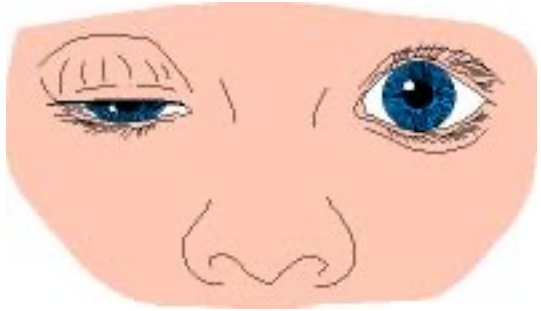

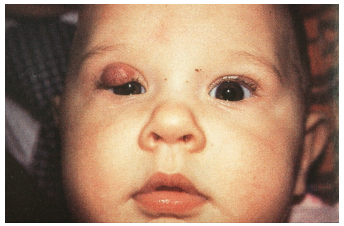

I
II

3. Exophtalmie

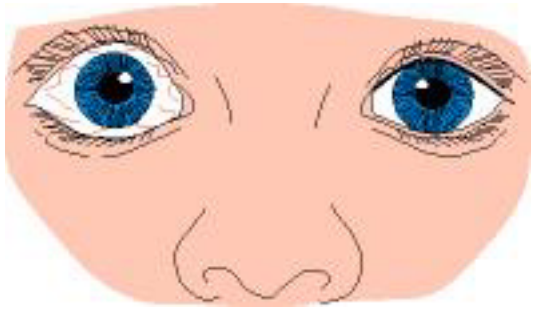

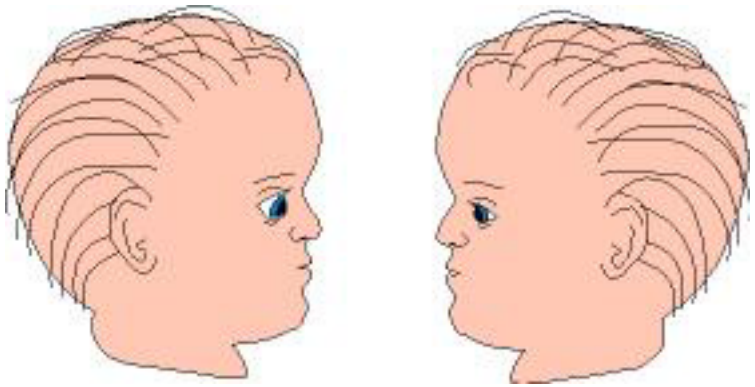

4. Mégalocornée

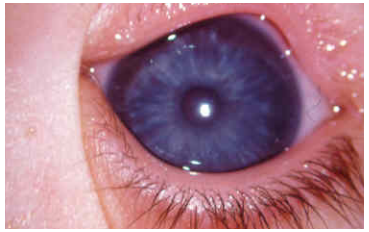

5. Larmoiement

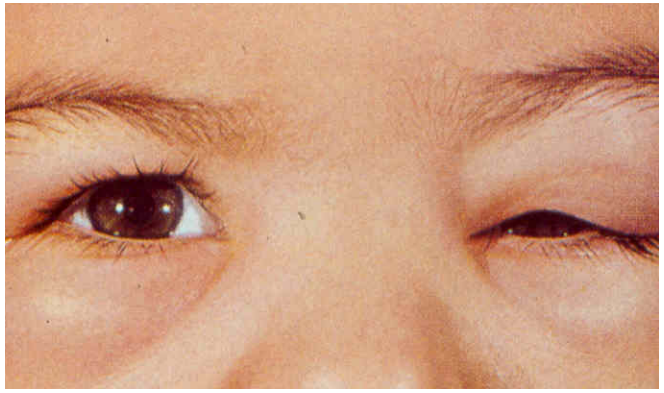

6. Strabisme

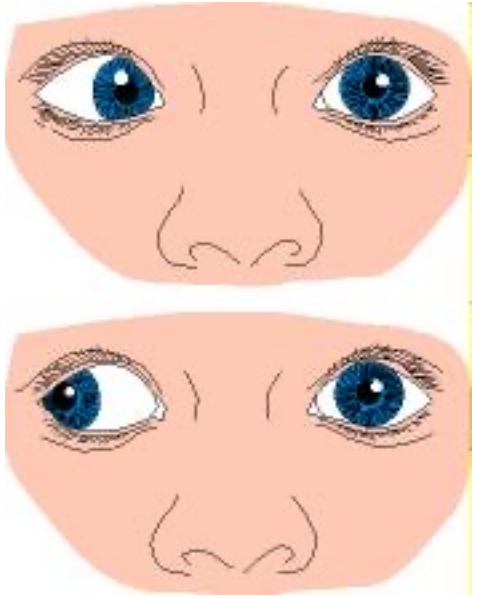

Strabisme et anomalie organique

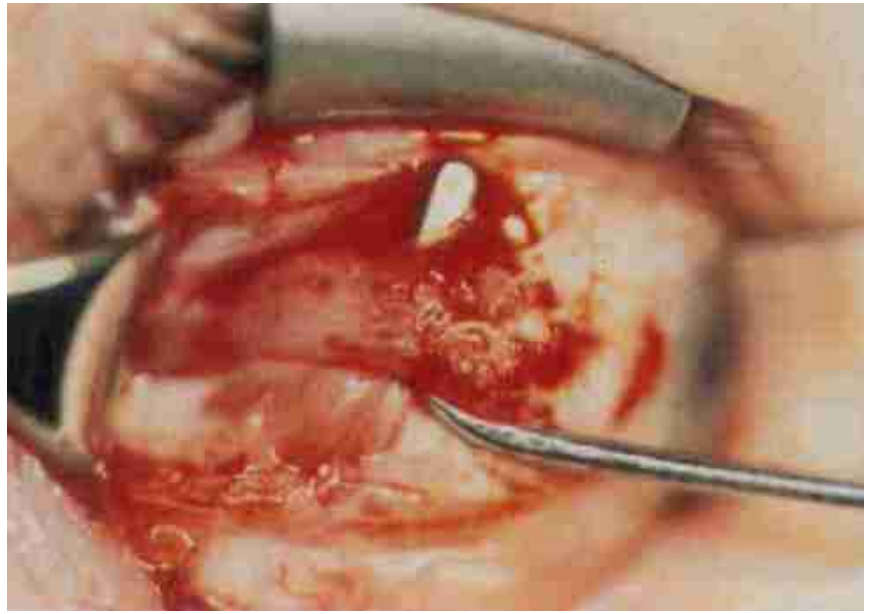

7. Nystagmus

8. Torticolis

9. Colobome

10. Anisocorie

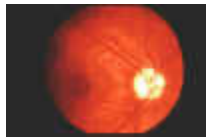

Traitement

- Traiter la cause
- Lever la déprivation visuelle
- Diminuer l’interaction binoculaire anormale
- Occlusion de l’œil dominant

Partie 2 : STRABISME

- L’ésotropie infantile
- Les autres ésotropies
- Les exodéviations
- Les strabismes restrictifs
- Les strabismes neurogènes et myogènes
- La chirurgie du strabisme

Vision binoculaire

- Evolution chez les vertébrés
- Placement progressif des yeux dans un plan frontal
- Tétrapodes à bipodes
- Développement de la dextérité bimanuelle
- Décussation des voies optiques
- Connexions interhémisphériques : « the split fovea »

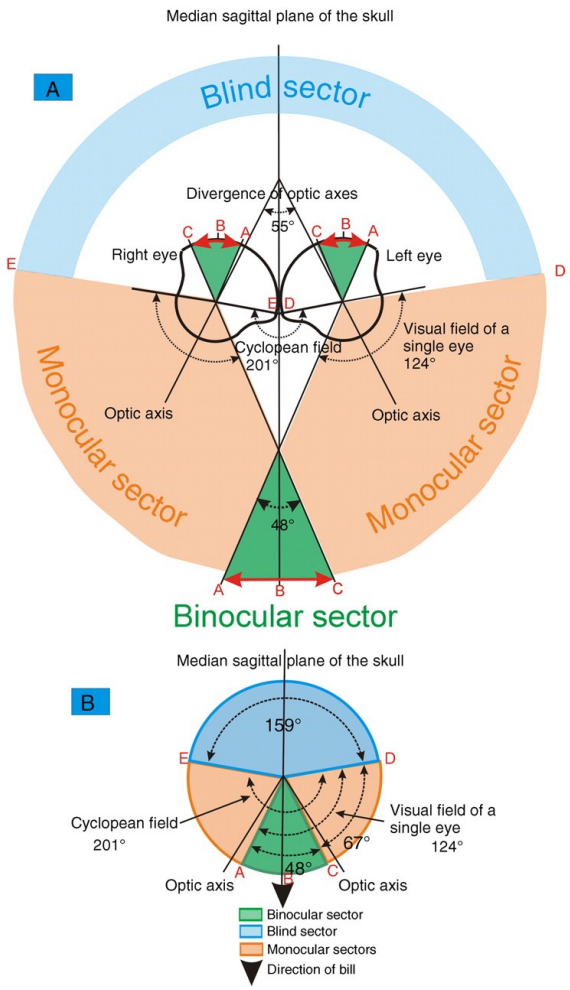

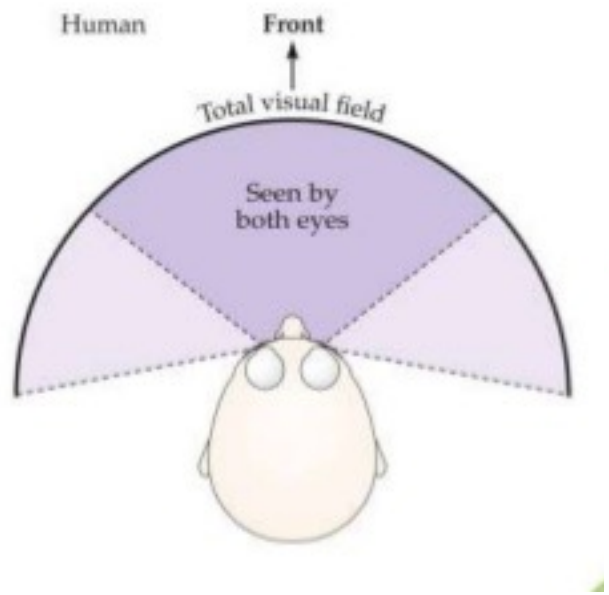

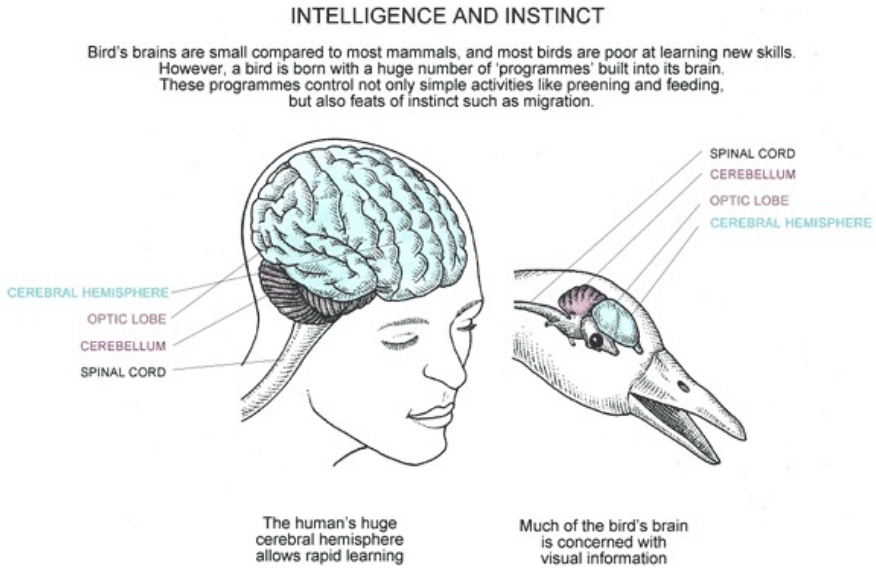

« What is binocular vision for ? A bird's eye view »
Graham R. Martin
October 2009 Journal of Vision

Optic pathways in a **vertebrate with lateralized visual fields and laterally placed forelimbs**

The hemispheres receive practically all, information from the contralateral visual hemifield
CRP is likely to have boosted the lateralization of visually guided limbs

The dominance of contralateral retinal projections (CRP) will reduce the need for inter-hemispheric connections,
since visual, motor, tactile, and proprioceptive (ViMoTaPro) information concerning the forelimb are processed in the contralateral hemisphere

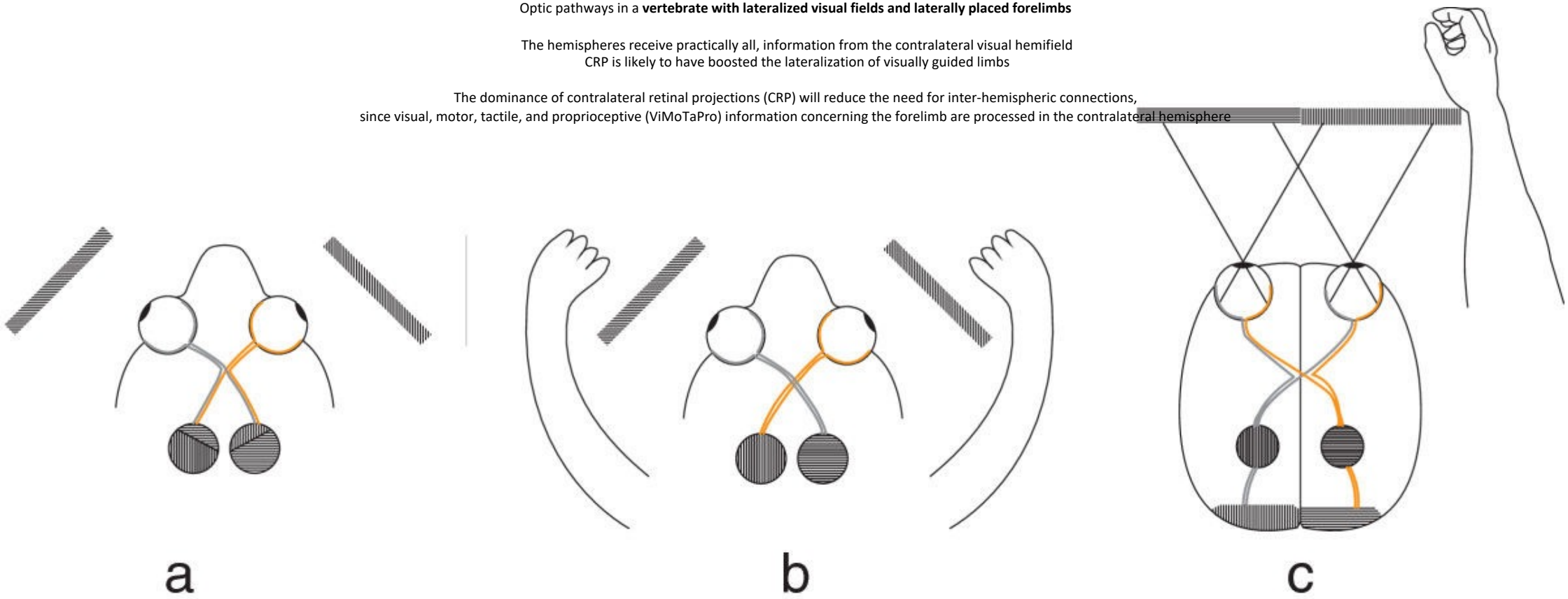

Optic pathways in **limbless vertebrates**

Each hemisphere receives information from both visual hemifields.

Optic pathways in a **primate**

The hemispheres of primates receive visual information solely from the contralateral visual hemifield

In species using forelimbs frontally,
modification toward ipsilaterality in the temporal retina is associated with corresponding areas localized in the same hemisphere

« The optic chiasm : a turning point in the evolution of eye/hand coordination »
Matz Larsson
Zoology 2013
Axonal routing in the optic chiasm is likely to be a reversible process in evolution influenced by the adaptive value of supervising body movements.

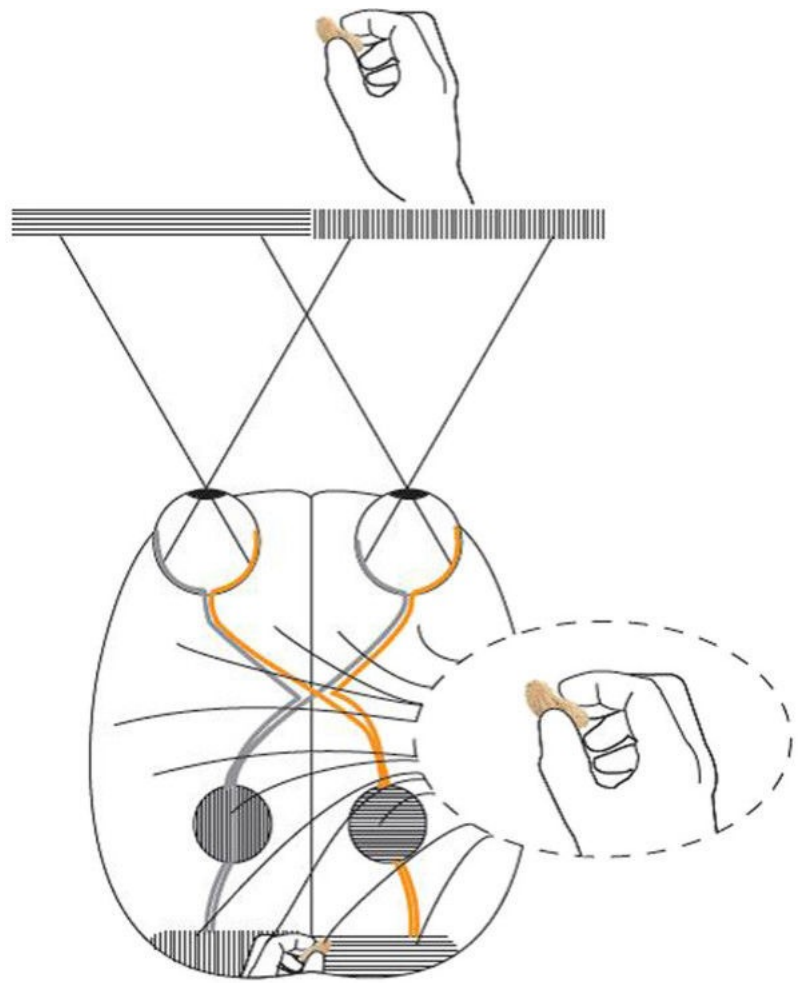

« The split fovea »

Evolution naturelle

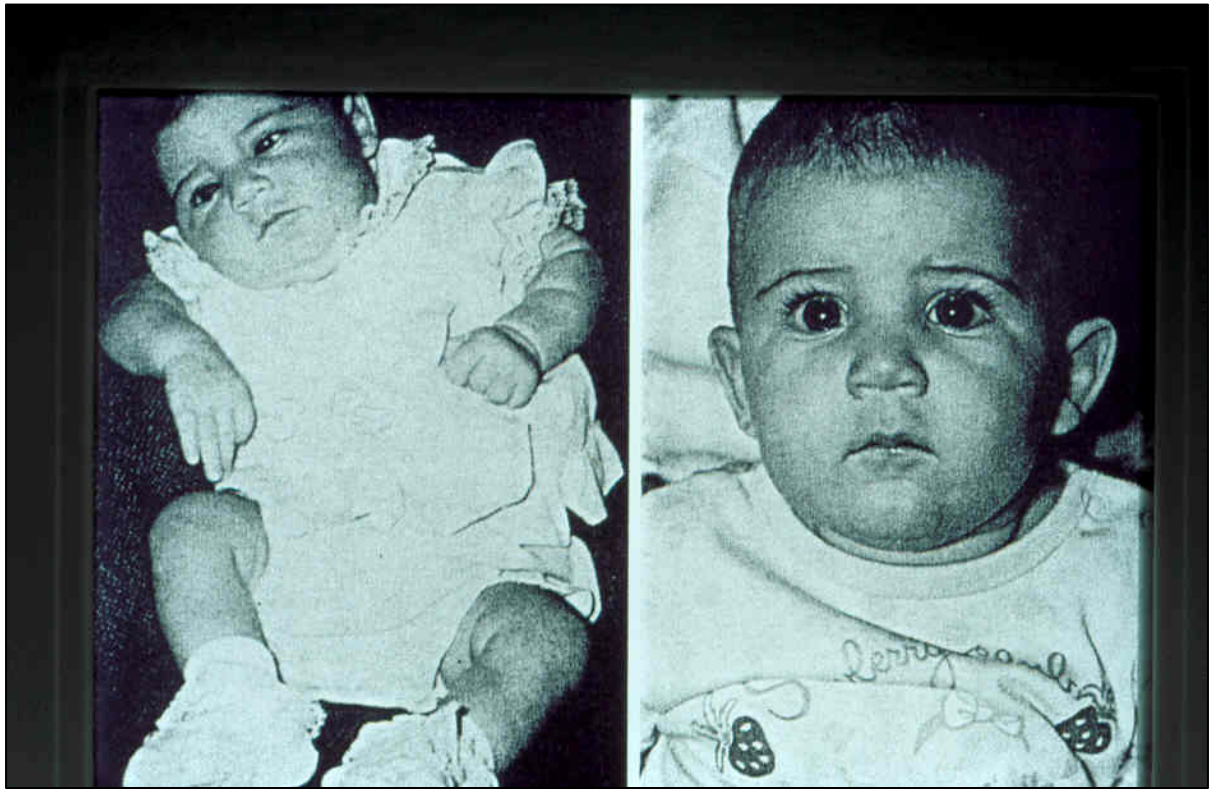

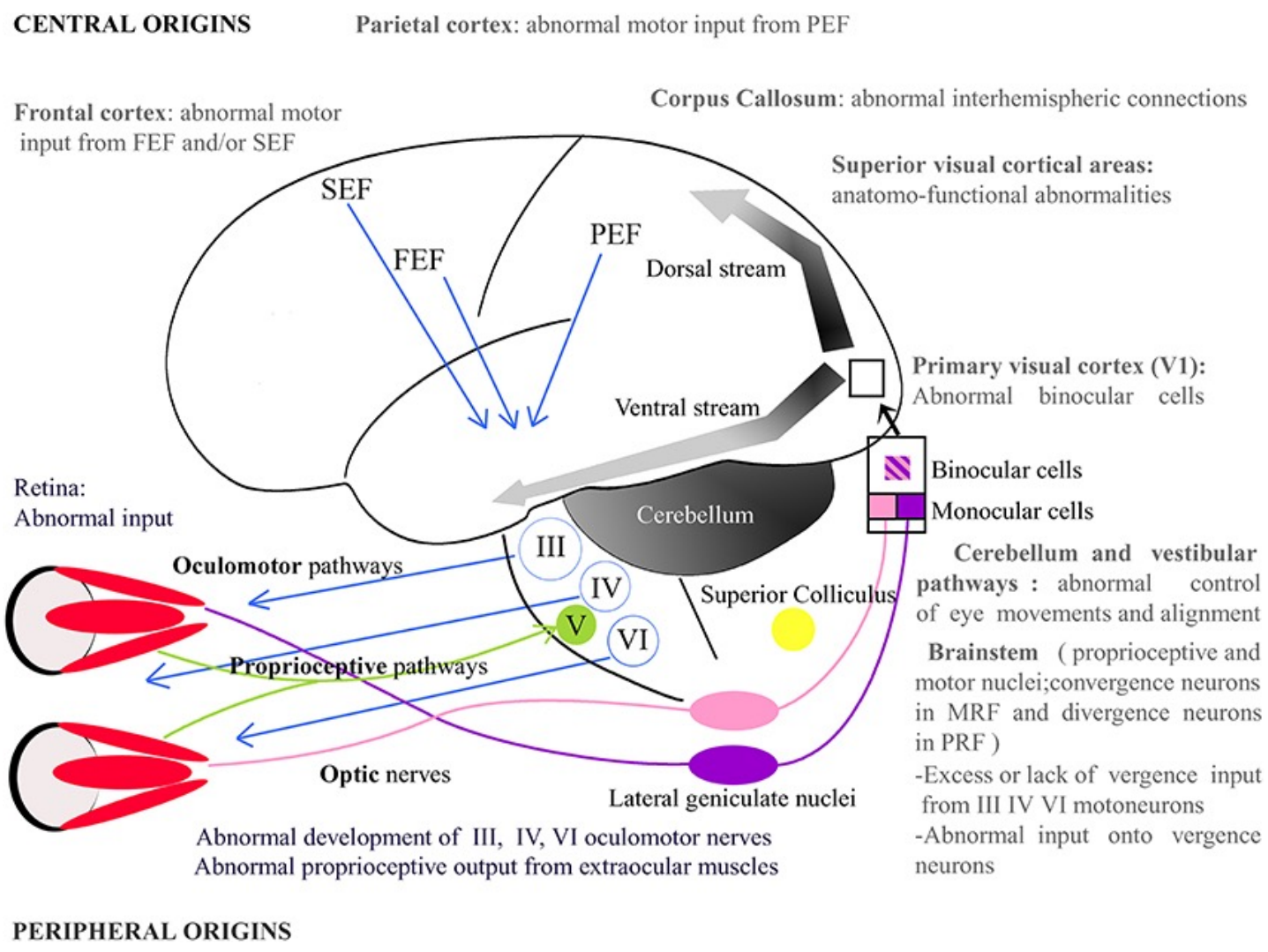

« Origins of strabismus ans loss of binocular vision »
E. Bui Quoc and C. Milleret
Front. Integr. Neurosci.
September 2014

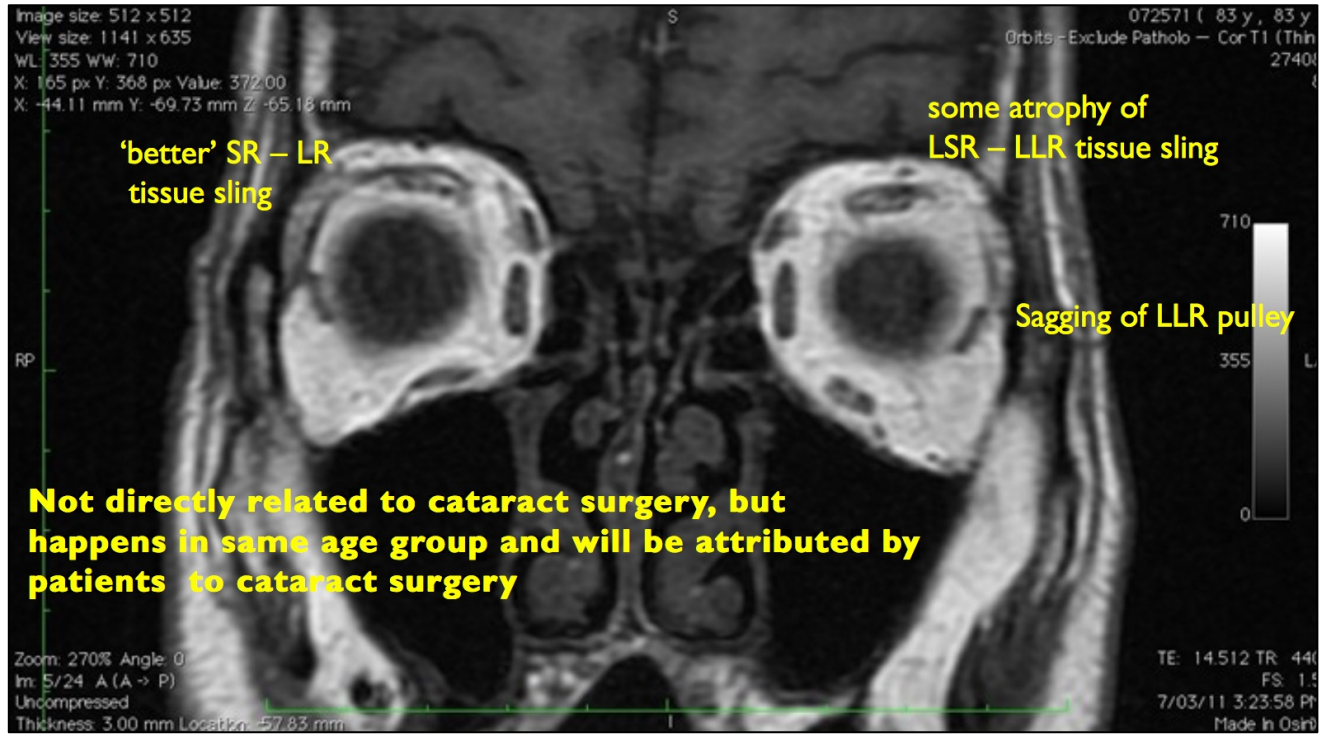

« Recent advances clarifying the etiologies of strabismus »
J. Peragallo, S. Pineles, J. Demer
J. Neuroophthalmol.
June 2015

Table 1. Selected comitant strabismus associated loci

Loci	Inheritance pattern	Ethinicity	Phenotype	PMID
7p22.1(STBMS1)	Recessive	European	Esotropia in infancy or childhood, 7 of 8 affected individuals had various degree of hypermetropia	14519848 [44]
7p22.1(STBMS1)	Dominant	Northern Irish	Primary non-syndromic comitant esotropia	19218600 [45]
16p13.12-p12.3	Recessive	Saudi Arabian	Infantile esotropia and esotropic Duane retraction syndrome	21541264 [93]
4q28.3	Dominant	Japanese	Comitant strabismus	18824738 [47]
7q31.2	Recessive (Imprinting)	Japanese	Comitant strabismus	18824738 [47] 19597570 [94]
6q26	Imprinting	Japanese	Comitant strabismus	19597570 [94]
12q24.32	Imprinting	Japanese	Comitant strabismus	19597570 [94]
19q13.11	Imprinting	Japanese	Comitant strabismus	19597570 [94]

« Strabismus genetics across a spectrum of eye misalignment disorders»
X.C. Ye, V. Pegado, M.S. Patel, W.W. Wasserman
Clinical genetics
March 2014

Examen du strabisme

- Tests de fusion / Tests de stéréoscopie
- Tests de scotomes de suppression / Correspondance rétinienne
- Torticolis monoculaire ODG / binoculaire
- Nystagmus
- Asymétrie faciale
- Mesure A.V : loin / près / monoculaire ODG / binoculaire
- Dominance oculaire / type de fixation / NOC / NVO
- Contrôle de l'accommodation
- Mesure du désalignement oculaire de loin/de près et déviométrie : reflets/prismes/CT
- Syndrome A-V
- Angle objectif / subjectif
- Ecran translucide de Spielmann
- Motilité oculaire intrinsèque et extrinsèque
- Réfraction avec et sans cycloplégie +/- kératométrie
- Segment antérieur et postérieur
- OCT maculaire / étude la couche des fibres nerveuses

1. Strabisme précoce infantile

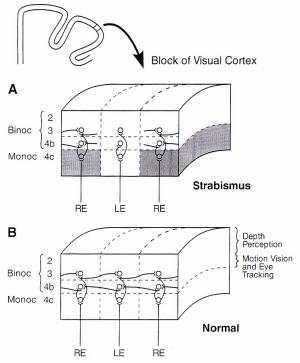

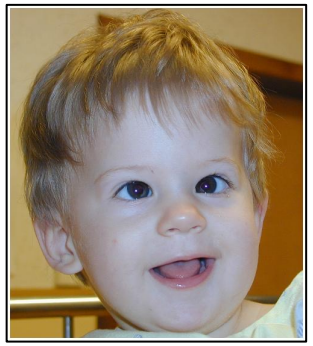

- ET grand angle (35DP)
- HM < + 3.00D
- Fixation en adduction
- Fixation croisée (alternance de fixation)
- DVD / DHD
- Nystagmus Manifeste Latent
- Nystagmus Optocinétique asymétrique
- AV binoculaire > monoculaire ODG

Quel traitement ?

- Chirurgical : Recul Bilatéral Droit Interne
- Avant l’âge de 2 ans
- Développement d’une certaine binocularité
- Effet favorable sur le développement psycho-moteur de l’enfant
- Nécessité de chirurgies complémentaires (par ex. sur la composante verticale)
- Pronostic sensoriel faible si lésions cérébrales type “leucomalacie périventriculaire” : lésions des fibres postérieures des radiations optiques et de l’input binoculaire vers le cortex occipital

2. Strabisme convergent acquis : ESOTROPIE

- Contexte général
- Contexte familial
- Age d’apparition
- Apparition brutale / progressive
- Signes de maladresse
- Dominance oculaire
- Concomitance vs Incomitance

2A. Esotropie accommodative

Fully Refractive
Accommodative Esotropia
ET distance = ET near
normal AC/A ratio

NonRefractive
Accommodative Esotropia
ET distance < ET near
high AC/A ratio

Partial or Decompensated
Accommodative Esotropia
Residual Angle
normal or high AC/A ratio

ORTHOPHORIA
NBV
NO surgery !!!

Controversy
Full correction
Bifocals
Surgery

Variable outcome
Full correction
Surgery



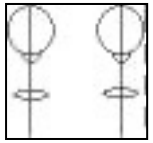

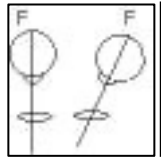

ET sans correction optique complète

Ortho avec correction optique complète

- Âge de 2-3 ans
- HM moyenne : +5.00D (+3.00D à +10.00 D)
- Amblyopie fréquente / ET angle moyen
- Orthoposition sous écran translucide de Spielmann
- **R/ <u>correction optique complète</u>**

Ortho de loin / ET' de près

ET de loin < ET' de près

Rapport AC/A >

HM ou Myopie (Moyenne : + 2,25 D)





- **R/ Doubles foyers add +2.50 à +3.00D**
- **R/ Recul bilateral Droit Interne** :
  - Chirurgie augmentée
  - +/- anse
  - +/- myopexie rétroéquatoriale (12-13 mm de l'insertion)

ET résiduelle de loin et de près malgré correction totale HM et malgré add +3.00D

Angle de base sous écran translucide de Spielmann

CRA

amblyopie

HM ou Myopie (Moyenne : + 2,25 D)

R/ lunettes et chirurgie

2B. Esotropie non-accommodative

ESOTROPIA

COMITANT

Acute

Large angle of deviation

Good binocular potential

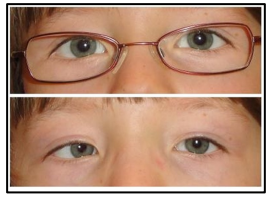

Refractive accommodative Esotropia

Hypermetropia

SWAN-TYPE

AFTER OCCLUSION

Underlying HM / high AC/A ratio

Decompensation of previously controlled esophoria

None of the above

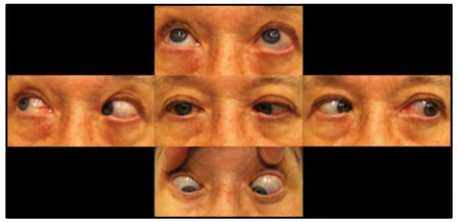

BIELSCHOWSKY-TYPE

MYOPIA

Incomitance far > near

Restriction in abduction

BURIAN-FRANCESCHETTI-TYPE

Intermittent deviation becomes constant

No HM or accommodative component

Physical or psychological stress

ET acquise normosensorielle

ET secondaire

ET consécutive

Le strabisme

Ma foi, je ne vous reconnais pas !

Ah, c'est que je me suis fait opérer, je ne louche plus, ça me change tout à fait n'est-ce pas ?

Oh ! tout à fait, car avant vous louchiez en dehors je crois ...

ET d'origine neurologique

ET cyclique



COMITANT

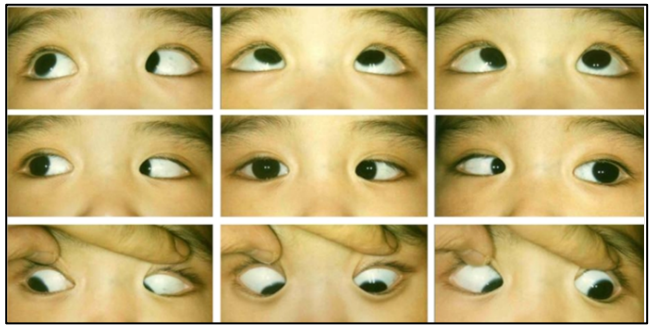

ET 25-30 PD ET 25-30 PD ET 25-30 PD

- Pas de TTC
- Pas de limitation d'abduction
- diplopie
- Fermeture d'un oeil

Concomitance <u>n'exclut pas</u> une cause sous-jacente neurologique !

Tumeur cérébrale : cérébelleuse, mésencéphalique, de la région sellaire ou du corps calleux

*céphalées

*maladresse

*ataxie

- Nystagmus / perte du NOC
- Skew / OIN
- Saccades ralenties « floating » / dysmétrie
- Syndrome alphabétique A (ET> reg en haut) / V (ET>reg en bas)
- Absence de fusion motrice

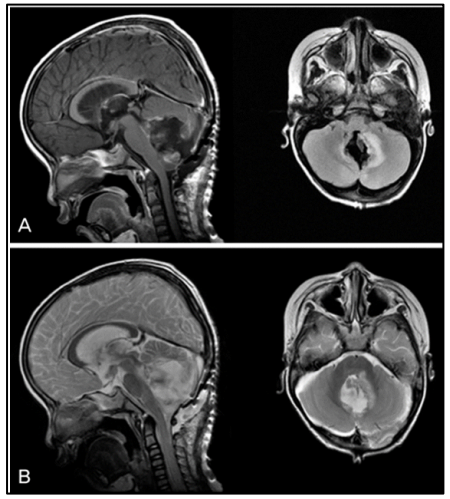

INCOMITANT

(- 2) en version
(- 1) en duction

Ortho ET 25-30 DP ET 35-40 DP

ET œil parétique fixant 40-45 DP
>>>
ET œil non-parétique fixant 25-30 DP

TORTICOLIS pour maintien binocularité

Éviter diplopie

Potentiel binoculaire bon

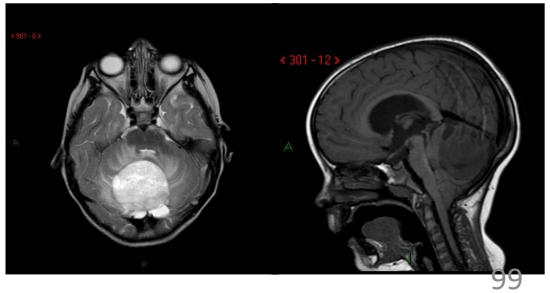

3. Strabisme divergent (XT)

XT précoce infantile

XT secondaire

XT consécutive

X -> X(T) – XT chez l'adulte

XT tropique (déficit CV)

XT d'origine neurologique

X(T) intermittente

- X(T) à mesurer avec relâchement de la fusion et de l'accommodation

* de loin > 5 m

* cible non-accomodative

* CT alterné +++

* correction totale

* addition + 3.00D

X(T) = X'(T)' : angle de base

X(T) > X'(T)' : excès de divergence

X(T) < X'(T)' : insuffisance de convergence

Quel traitement ?

- Diminuer la dominance oculaire : occlusion intermittente
- Chirurgical :

Recul Bilatéral Droit Externe / RR / Résection bilatérale Droit Interne

!!! Dangereux avant l'âge de 4 ans

Ne pas créer microstrabisme convergent avec CRA-amblyopie

Taux de récidive 20 à 30 %

- Peut masquer un dysfonctionnement oblique
- Association fréquente avec troubles de l'attention et de l'apprentissage

4. Strabisme vertical : Parésie congénitale du grand oblique

- TTC de compensation pour maintien de binocularité
- Asymétrie faciale
- Large amplitude de fusion verticale
- Décompensation à l'âge de la presbytie
- Torsion associée
- Syndrome V associé
- Traitement chirurgical quand décompensation

TORTICOLIS OCULAIRE

Position de la tête permettant d'employer une direction du regard où la déviation oculomotrice est minime ou absente et/ou les yeux sont le plus stable

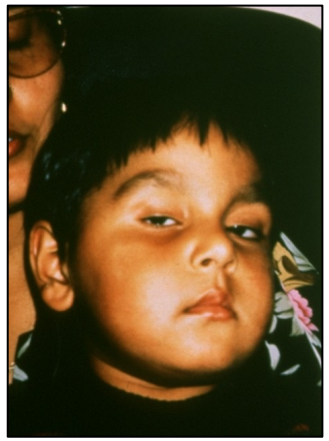

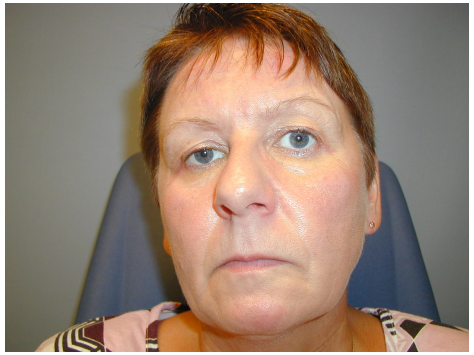

5. Strabisme restrictif

- Congenital Fibrosis of the ExtraOcular Muscles (CFEOM)
- Congenital Ptosis (CP)
- Duane Retraction Syndrome (DRS)
- Duane Radial Ray Syndrome (DRRS)
- Bosley-Salih-Alorainy Syndrome (BSAS)
- Horizontal Gaze Plasy with Progressive Scoliosis (HGPPS)
- Möbius Syndrome (MS)
- Congenital Familial Facial Weakness CFP (non-ocular cranial nerve involved !!!)

Congenital Cranial Dysinnervation Disorders (CCDDs)
Gutowski 2002 at European Neuromuscular Centre (ENMC)

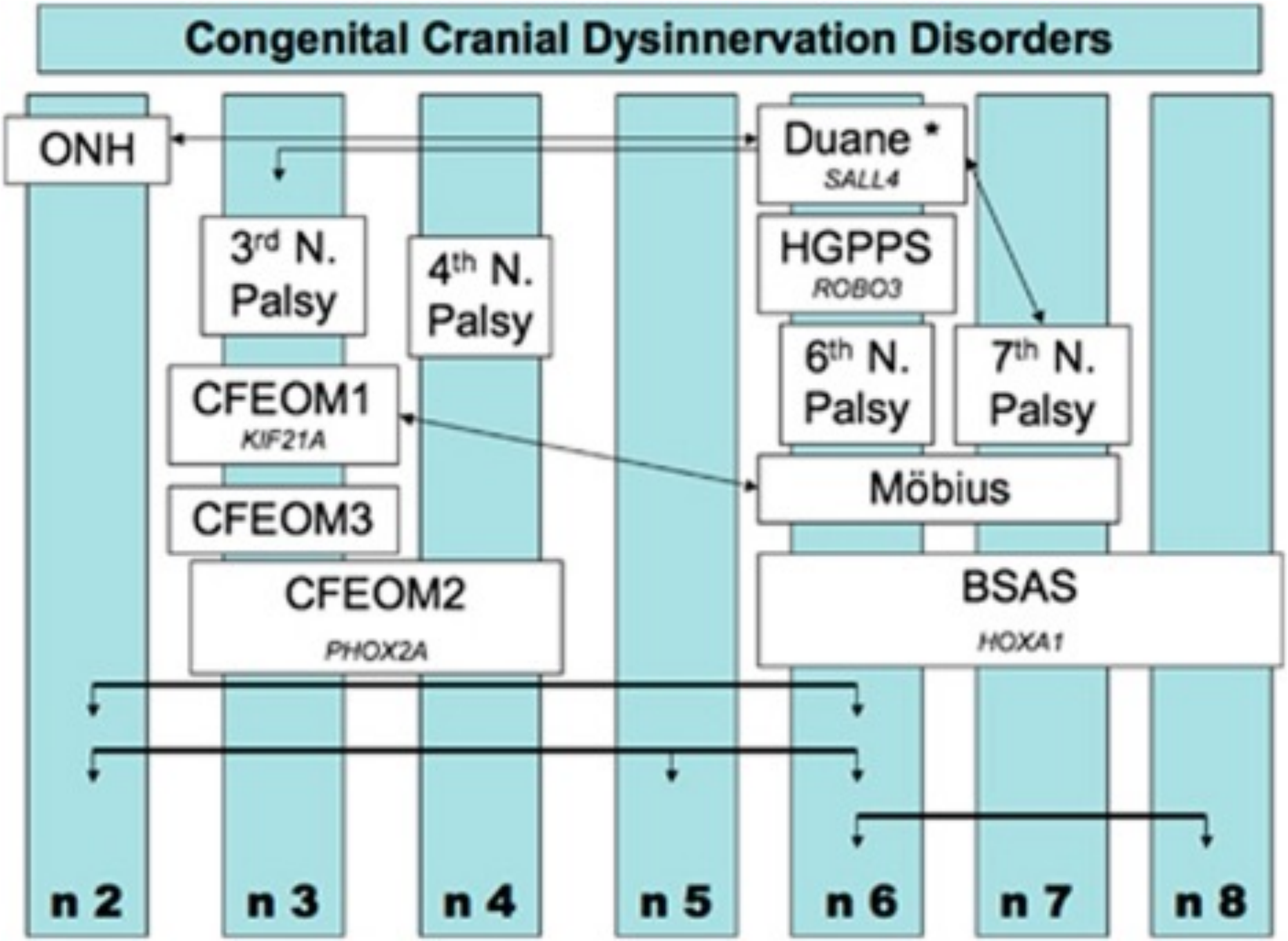
Congenital Cranial Dysinnervation Disorders
ONH
Duane *
SALL4
3rd N. Palsy
4th N. Palsy
HGPPS
ROBO3
6th N. Palsy
7th N. Palsy
CFEOM1
KIF21A
Möbius
CFEOM3
CFEOM2
PHOX2A
BSAS
HOXA1
n 2
n 3
n 4
n 5
n 6
n 7
n 8

Transcription factors

Cytoskeletal and trafficking proteins

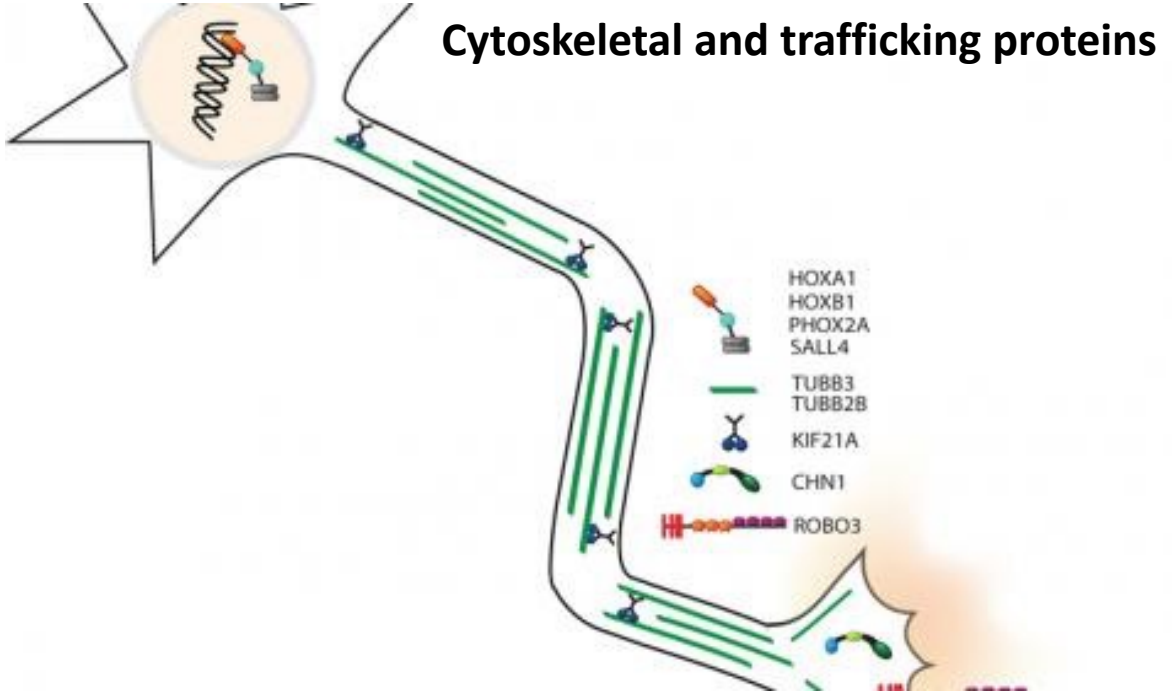

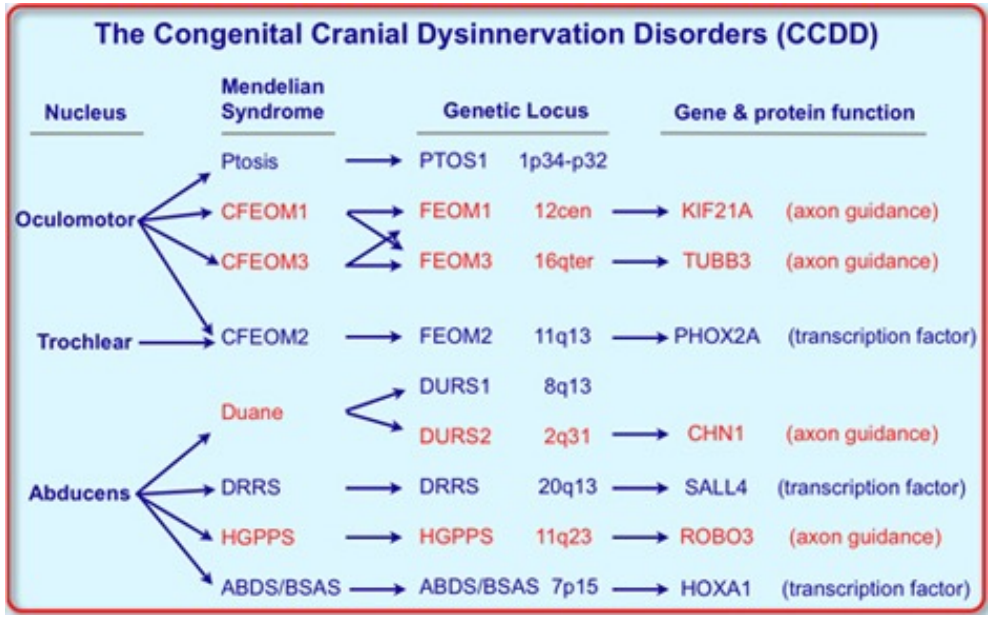

Elizabeth Engle is studying the development of cranial nerves
and defining genetic disorders that perturb their normal development in humans and model organisms.

They have identified mutations in multiple genes that cause CCDDs.

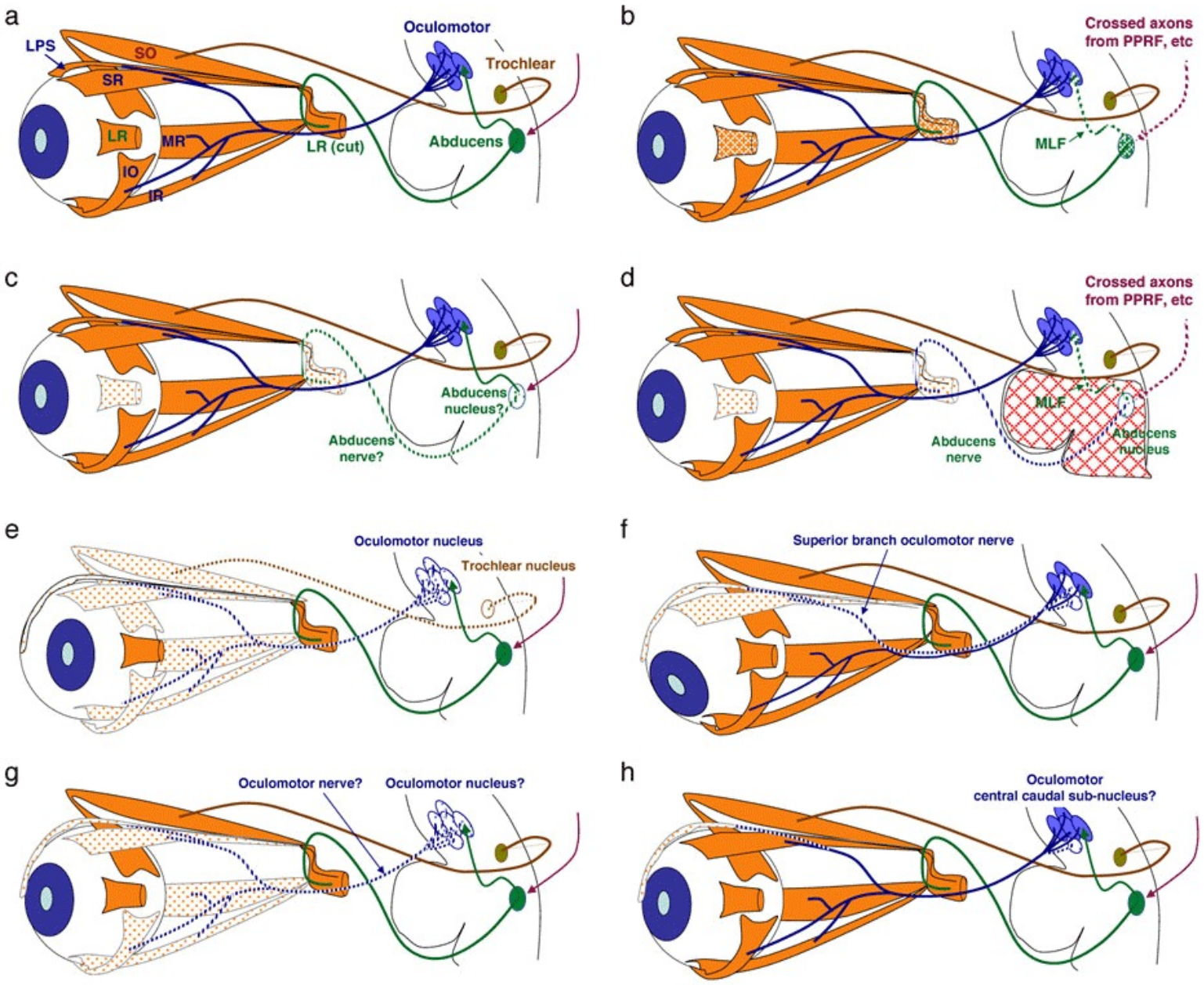

Elizabeth C. Engle
Boston Children's Hospital
Genetics, Neuroscience

TABLE 1. SYNDROMES WITH CONGENITAL ABNORMALITIES OF CRANIAL NERVES I THROUGH VIII

CRANIAL NERVE	DISORDER	CLINICAL SIGNS	GENE
I	Kallman syndrome	Anosmia, hypopituitarism	*KAL1*[43-45]; *FGFR1*[46]
II	Optic nerve hypoplasia	Small optic nerve head, poor vision	None mapped. Familial cases have been reported[47]
	Septo-optic dysplasia (de Morsier syndrome)	Optic nerve hypoplasia, absent septum pellucidum	*HESX1*[48,49]; *PAX6*[50]
III	Congenital third nerve palsy	Ophthalmoplegia, ptosis	None mapped
	Congenital ptosis	Ptosis, isolated	PTOS1 mapped to 1p34.1-p32[10]; PTOS2 mapped to Xq24-q27.1[51]
	CFEOM1	Ophthalmoplegia, ptosis	*KIF21A*[25]
	CFEOM3	Ophthalmoplegia, ptosis	Gene maps to 16q24[12,22]
IV	Congenital fourth nerve palsy; isolated and familial cases	Ophthalmoplegia	None mapped Two reports of familial cases[52,53]
III, IV	CFEOM2	Ophthalmoplegia	*ARIX*[15,24]
V	Familial corneal hypesthesia/ anesthesia	Decreased corneal sensations	None mapped Two families reported[54,55]
VI	Duane syndrome type I	Ophthalmoplegia, cocontraction	DRS1, mapped to 2q31[56]
VI	Okihiro syndrome	Duane syndrome with radial ray defects	*SALL4*[17,36,37]
VI, II	Duane syndrome and optic nerve hypoplasia	Cocontraction, optic nerve hypoplasia, central incisor	No gene mapped[27,28]
VI	Horizontal gaze palsy with progressive scoliosis	Bilateral adduction deficit, progressive scoliosis	One gene mapped to 11q23-25[57]
VI (+/- VIII)	Duane syndrome variants, includes Wilderwank syndrome	Various ophthalmoplegia patterns, deafness, other systemic malformations	No genes mapped
VII	Congenital familial facial palsy	Unilateral or bilateral facial weakness	A few families reported[58]
VI, VII, other	Möbius syndrome	Ophthalmoplegia, facial weakness, other systemic malformations.	Several familial instances with autosomal dominant inheritance.[59,60]
		Poland anomaly; flat foot, microdactyly, polydactyly, paralysis of lower legs with abnormal broad gait. Autism	One gene localized to 3q61 Another gene mapped to 10q62



ABDC OD

ABDC OG

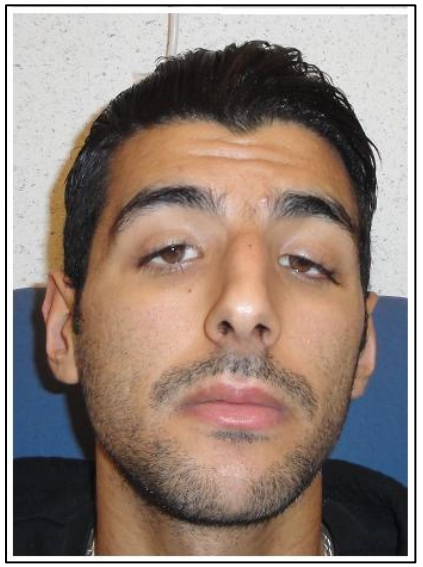

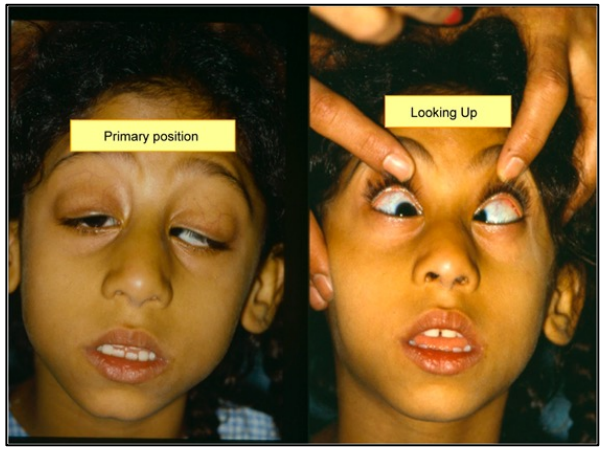
Primary position
Looking Up

- Limitation abduction moins importante en élévation et abaissement
- Up ou Downshoot mécanique en adduction
- Vergence limitée
- Asymétrie faciale si TTC

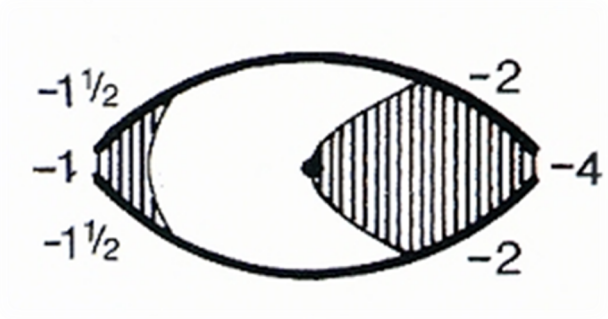

A

Classification	Complete sixth nerve palsy	DRS typeI A → Eso-DRS type I	DRS typeI C →Ortho-DRS type I	DRS type I B → Exo-DRS type I
Motility examination				
Clinical description	1. ***Complete*** limitation of ***abd***uction (affected eye doesn't reach the midline) 2. ***Large angle esotropia*** in primary position 3. ***Face turn*** toward the ***affected side*** 4. ***No*** palbebral retraction in adduction	1. ***Complete*** limitation of ***abd***uction (affected eye reaches hardly the midline) and **near to normal *add***uction 2. ***Small angle esotropia*** in primary position 3. ***Face turn*** toward the ***affected side*** 4. ***Mild*** palpebral retraction in adduction	1. ***Marked*** limitation of ***abd***uction (affected eye crosses slightly the midline) and ***slightly*** defective ***add***uction 2. ***No ocular deviation*** in primary position 3. ***No torticollis*** 4. ***Marked*** narrowing of the palpebral fissure in adduction	1. ***Mild*** limitation of ***abd***uction and ***mild*** limitation of ***add***uction 2. ***Small angle exotropia*** in primary position 3. ***Face turn*** toward the ***sound side*** 4. ***Marked*** narrowing of the palpebral fissure in adduction

B

Classification	DRS type III →DRS type II	DRS type II →DRS type III	**Synergistic divergence** = Variant of DRS type II with simultaneous abduction
Motility examination			
Clinical description	1. ***Mild to marked*** limitation of ***abd***uction and ***marked*** limitation of ***add***uction 2. ***Small angle exotropia*** in primary position 3. ***Face turn*** toward the ***sound side*** 4. ***Marked*** *narrowing of the palpebral fissure in adduction*	1. ***Near to normal abd***uction and ***complete*** limitation of ***add***uction 2. ***Exotropia*** in primary position 3. ***Face turn*** toward the ***sound side*** 4. ***Marked*** palpebral retraction in adduction	1. ***No add***uction, ***near to normal abd***uction, ***excessive abduction when attempt to adduction*** 2. ***Large angle exotropia*** in primary position 3. ***Face turn*** toward the ***sound side*** 4. ***No*** narrowing of the palpebral fissure on attempted *add*uction

Vision Research 50 (2010) 2334–2347

Contents lists available at ScienceDirect

Vision Research

journal homepage: www.elsevier.com/locate/visres

Review of the major findings about Duane retraction syndrome (DRS) leading to an updated form of classification

Demet Yüksel [a,b], Jean-Jacques Orban de Xivry [c], Philippe Lefèvre [b,d,*]

[a] Ophthalmology Department (St. Luc Hospital and UCLouvain), Brussels, Belgium
[b] Institute of Neuroscience (IoNS), Université catholique de Louvain, Belgium
[c] Biomedical Engineering Department, Johns Hopkins University, Baltimore, MD, USA
[d] CESAME and ICTEAM, Université catholique de Louvain, Belgium

Möbius syndrome (MS)

6. Strabisme secondaire à
des troubles orbitaires /neurologiques périphériques ou centraux

- Maladie myopique maligne
- Orbitopathie inflammatoire / thyroïdienne / traumatique
- Parésie oculomotrice : III-IV-VI
- Paralysie supra-nucléaire
- Myasthénie
- Désordre vestibulaire

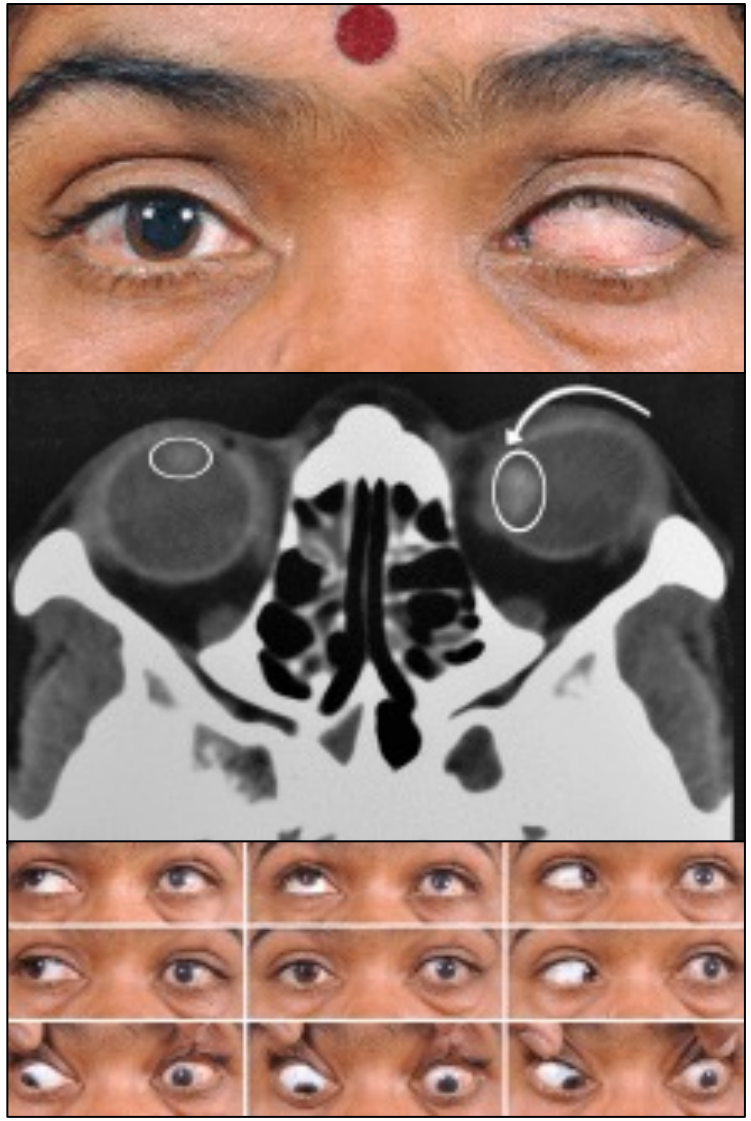

7. Strabisme iatrogène
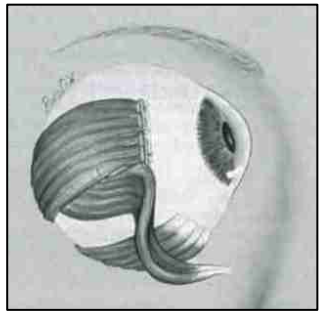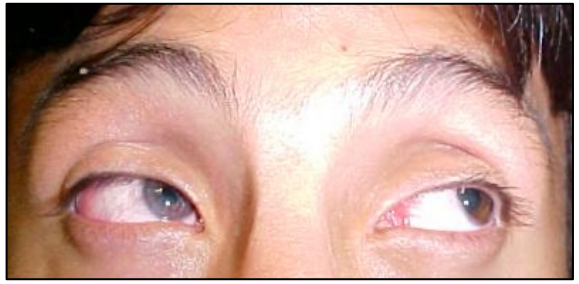
- Post chirurgie de strabisme
- Post chirurgie ophtalmologique
- Post chirurgie orbitaire
- Post traitement général